

DETERMINACIÓN DE LOS VALORES HEMATOLÓGICOS, BIOQUÍMICA SANGUÍNEA Y MICROSCOPIA EN CANINOS CON ANEMIA HEMOLÍTICA INMUNOMEDIADA

DETERMINATION OF BLOOD VALUES, BLOOD BIOCHEMICAL AND MICROSCOPY IN DOGS WITH IMMUNE-MEDIATED HEMOLYTIC ANEMIA

Jakov Chu O.¹, Siever Morales Cauti.^{1,2}, Rubén Eglinton V.¹

RESUMEN

Se determinó el comportamiento de los valores hematológicos mediante citometría con láser, bioquímica sanguínea con tecnología en placas secas y microscopía con tinción Diff-Quick en caninos con anemia hemolítica inmunomediada (AHIM), mediante un estudio retrospectivo del periodo 2007-2012, con un total de 984 historias clínicas del hospital veterinario Juan Griñán, en Alicante, España.

Se evaluaron caninos mayores de 3 meses, sin distinción de raza o sexo, y sin diferenciación entre una anemia hemolítica primaria o secundaria. Los resultados de bioquímica sanguínea fueron analizados mediante equipos VetTest 8008 IDEXX y Catalyst Dx IDEXX; los valores hematológicos, a través del uso del LaserCyte IDEXX y Vet Autoreader IDEXX, y la microscopía a través de la técnica Diff-Quik, teniendo en cuenta factores de inclusión como

anemia regenerativa, anisocitosis, reticulocitosis, policromacia, presencia de normoblastos, esferocitos y ligera autoaglutinación. Se obtuvieron ocho historias clínicas, las que se evaluaron en pruebas no paramétricas de Kolmogorov-Smirnov para dos muestras, que se presentaron en diagramas de caja y bigote. Esto brindó a la práctica clínica la caracterización de la AHIM, en la que no se diagnostica adecuadamente, a pesar de presentarse casos clínicos con anemias marcadas, negativas a hemoparásitos y con ausencia de hemorragias internas o externas.

Palabras clave: anemia hemolítica inmunomediada, anemia regenerativa, AHIM.

ABSTRACT

The behavior of hematologic values were determined by laser cytometry, blood biochemistry technology in dry plates and microscopy with Diff-Quick staining

¹ LABORATORIO DE MICROBIOLOGÍA E INMUNOLOGÍA, FACULTAD DE MEDICINA VETERINARIA Y ZOOTECNIA, UNIVERSIDAD CIENTÍFICA DEL SUR - LIMA, PERÚ.

² LABORATORIO DE MICROBIOLOGÍA Y PARASITOLOGÍA VETERINARIA, FACULTAD DE MEDICINA VETERINARIA, UNIVERSIDAD NACIONAL MAYOR DE SAN MARCOS - LIMA, PERÚ.

in dogs with immune-mediated hemolytic anemia (IMHA) through a retrospective study of 2007-2012, with a total of 984 medical records veterinary hospital Juan Griñan in Alicante-Spain. Dogs over 3 months were evaluated, regardless of race or sex, without differentiation between a primary or secondary hemolytic anemia. The results of blood chemistry were analyzed by teams VetTest 8008 IDEXX and IDEXX Catalyst Dx; haematological through the use of LaserCyte IDEXX and IDEXX Vet values Auto reader and microscopy through the Diff-Quik technique; taking into account factors including as regenerative anemia, anisocytosis, reticulocytosis, policromacia, presence of normoblastos, spherocytes and self-slight agglutination. Yielding 8 medical records, which were evaluated in nonparametric Kolmogorov-Smirnov two-sample, appearing in box and whisker diagrams; providing clinical practice characterizing the AHIM; where it is not properly diagnosed, despite clinical cases presented with marked anemia, negative hemoparasites and no internal or external bleeding.

Keywords: immune-mediated hemolytic anemia, regenerative anemia, AHIM.

INTRODUCCIÓN

La anemia se define como la disminución de la masa de glóbulos rojos por debajo de los valores de referencia para la especie. Los valores de referencia reflejan un hemograma real en un 95% de confiabilidad, a estos se debe sumar una buena evaluación clínica para obtener resultados confiables en el diagnóstico de una anemia (1). Puede ser estudiada a través de parámetros como la disminución del volumen celular aglomerado (VCA), la concentración de hemoglobina (Hb) o el recuento eritrocitario por debajo de los valores normales.

Existen dos principales sistemas de clasificaciones de una anemia. El primero, según el tamaño celular o del volumen corpuscular medio (VCM) (anemia macrocítica, normocítica o microcítica), y según la concentración de hemoglobina o de hemoglobina corpuscular media (MCHC) (anemia normocrómica, hipocrómica o hiperocrómica) (2). El segundo es la clasificación según la respuesta de la médula ósea, como en el caso de la anemia regenerativa, cuando hay un incremento de la producción de eritrocitos, caracterizados por la identificación de reticulocitos, y la anemia no regenerativa, cuando se produce un fallo de la producción de estos (3).

La hemoglobina corpuscular media (MCH) y la concentración de hemoglobina corpuscular media (MCHC) usualmente indican similitud de tendencia en la concentración de hemoglobina en el eritrocito; cuando este valor varía, la interpretación debe ser dada según el MCHC. De estos tres indicadores eritrocitarios (MCV, MCH y MCHC), el MCHC es el más exacto porque no requiere conteo de las células rojas de la sangre para su cálculo matemático (2, 3). La hemoglobina corpuscular media está influenciada por el volumen corpuscular medio. Por ejemplo, en una anemia de tipo regenerativa puede que se encuentren eritrocitos pequeños que contengan poca hemoglobina y, por ello, presenten una disminución del MCH; pero si la hemólisis es alta puede que la concentración de hemoglobina corpuscular media se encuentre elevada, ya que el MCHC es la concentración de hemoglobina corpuscular media y representa el promedio de la concentración de la Hb por el promedio por eritrocitos en gramos de Hb/100 ml de eritrocitos (2, 3).

En relación a las anemias, según la respuesta de la médula ósea, la anemia regenerativa presenta un gran indicativo

a través de la reticulocitosis, puesto que muestra una señal de actividad de la médula ósea, siendo la causa de la anemia a nivel extramedular. Los reticulocitos son células de transición entre los eritroblastos nucleados y los hematíes en la médula ósea, estas son células eritrocitarias inmaduras anucleadas en mamíferos que contienen RNA residual y mitocondrias. Los reticulocitos se observan como un agregado reticular y son eritrocitos policromatófilos, observados en tinción Romanowsky. Debido a que el tamaño celular del reticulocito es diferente, puede dar como resultado un aumento en la amplitud de distribución eritrocitaria (RDW) (3). Una anemia no regenerativa indica disfunción de la médula ósea y sugiere una falta de eritropoyetina, una incapacidad de las células progenitoras para responder a la eritropoyetina o un defecto de la maduración de las células precursoras. Se presenta normalmente con un tamaño normal del eritrocito (normocítica), una concentración basal de Hb en el eritrocito (normocrómica) y una homogeneidad de la amplitud de distribución eritrocitaria, ya que no se encuentran reticulocitos ni células en maduración (4).

Los glóbulos rojos tienen un tiempo de vida normal de 110 días en el perro, desde el momento en que se liberan de la médula ósea (5). Tienen como función principal el transporte de oxígeno y la eliminación del dióxido de carbono (6). Sin embargo, esta patología puede presentarse con diferentes características, dentro de las cuales se puede identificar un tipo denominado anemia hemolítica inmunomediada (AHIM). Esta forma de presentación de la patología no es muy común en caninos; no obstante, dentro de las anemias se encuentra entre las de mayor importancia, puesto que su etiología se suele deber a un factor autoinmune o idiopático. Su diagnóstico puede darse en estadios muy avanzados,

y es de vital importancia porque implica una destrucción del eritrocito debido a una reacción de hipersensibilidad tipo II (1) que podría producir la muerte del animal.

Las anemias hemolíticas inmunomediadas (AHIM) son de dos tipos: las primarias, ya sean autoinmunes o idiopáticas (encontrándose anticuerpos contra diferentes antígenos eritrocitarios), y las secundarias, que tienen diferentes etiologías, como las producidas por transfusiones sanguíneas o la anemia hemolítica del recién nacido; las de origen bacteriano, en el caso de *Haemobartonella felis*; las víricas, como en el caso de la anemia infecciosa equina, y las de origen farmacológico, como las producidas por la penicilina (7).

Entre las complicaciones primarias de la anemia hemolítica inmunomediada (AHIM) están la coagulación intravascular diseminada (CID) y la enfermedad tromboembólica, en particular el tromboembolismo pulmonar (TEP), del cual no se conoce a cabalidad el mecanismo por el que ocurre, posiblemente relacionado con la coagulación de origen endotelial, activada por los anticuerpos antieritrocitarios o la liberación de sustancias tromboplásticas secundarias a la hemólisis. Otras complicaciones son la septicemia, la insuficiencia renal, la enfermedad hepática y la hemólisis persistente. Aún con tratamiento, estas complicaciones hacen de la AHIM una patología altamente mortal, que requiere un diagnóstico adecuado (6).

Entre los métodos diagnósticos más recomendados en la bibliografía se encuentra la técnica de Coombs, que consiste en buscar anticuerpos antieritrocitarios, encargados de la temprana destrucción del eritrocito; sin embargo, esta técnica posee una baja especificidad. Por tal motivo, se

realizó un estudio retrospectivo de la anemia hemolítica inmunomediada con los historiales clínicos del hospital veterinario Juan Griñán en Alicante, España. Dicho estudio presenta una descripción de los valores hematológicos, bioquímica sanguínea y características microscópicas compatibles con anemia hemolítica inmunomediada, lo que contribuye al conocimiento de este cuadro patológico en caninos.

MATERIALES Y MÉTODOS

POBLACIÓN Y MUESTRA

La unidad de análisis es cada paciente canino cuya historia clínica se encuentra en el laboratorio del hospital veterinario Juan Griñán, ubicado en la Comunidad Valenciana (España), durante los años 2007 y 2012. La población de estudio son las historias clínicas que cumplan los siguientes criterios: animales mayores de 3 meses, sin distinción de raza o sexo, y que presentan una anemia regenerativa, con anisocitosis, reticulosis, policromasia, presencia de normoblastos y esferocitos al microscopio y con autoaglutinación.

TAMAÑO DE MUESTRA

Se utilizaron un total de 984 historias clínicas, de las cuales 8 cumplían los criterios de inclusión.

ANÁLISIS ESTADÍSTICO

Se utilizó el paquete estadístico Stata 12.0, el cual permitió evaluar la existencia de diferencias estadísticas entre los casos analizados y los parámetros normales, mediante la prueba no paramétrica de Kolmogorov-Smirnov para dos muestras. Además, se presentaron los datos en diagramas de cajas y bigotes para analizar cada variable según los valores referenciales normales.

RESULTADOS

Durante el periodo 2007-2012 se revisaron 984 historias clínicas de caninos, de las cuales se encontraron 8 historias que cumplen con los criterios de inclusión del presente estudio para la anemia hemolítica inmunomediada.

En el cuadro 1 se muestran los resultados hematológicos con una marcada anemia, en la cual se puede apreciar que el 100% de los animales cuenta con un hematocrito y una hemoglobina baja; una amplitud de distribución eritrocitaria elevada, debido a que los reticulocitos varían de tamaño.

La concentración de hemoglobina corpuscular media (MCHC), la cual se espera sea baja, se encuentra elevada y esto se debe a la gran cantidad de Hb libre o, en otras palabras, a una elevada hemólisis.

TABLA 1. VALORES HEMATOLÓGICOS ANORMALES EN LOS CASOS EVALUADOS.

N.º	Edad (años)	Sexo	Hematocrito (%)	Hemoglobina (g/dL)	RDW %	Reticulocitos (k/µl)	MCHC (g/dL)
1	13	macho	8,4	6,1	18,2	142,4	72,62
2	3	hembra	14,2	5,1	22,7	525	35,92
3	8	macho	7,4	5,2	20,7	26,6	70,27
4	13	macho	14,3	7,2	22,2	271,3	50,35
5	9	macho	15,4	6,3	17,3	97,3	40,91
6	4	hembra	13,4	6,3	21,6	238,1	47,02
7	3	macho	25,9	10,6	20	86,8	40,93
8	12	macho	7,4	5,2	20,7	26,6	70,27
Valor referencial normal			37-55 %	12-18 g/dl	14,7-17,9%	< 60 k/µl	30,0-37,5 g/dl
Valor p de la prueba Kolmogorov-Smirnov para dos muestras			p < 0,05	p < 0,05	p < 0,05	p < 0,05	p < 0,05

En las figuras 1 y 2 se muestra un hematocrito con una hemoglobina baja, y se observa que los 8 casos son diferentes de los valores normales y que

hay un valor atípico. El valor de $p < 0,05$, por lo que se decide rechazar la hipótesis nula y se considera que la muestra es diferente a los valores normales.

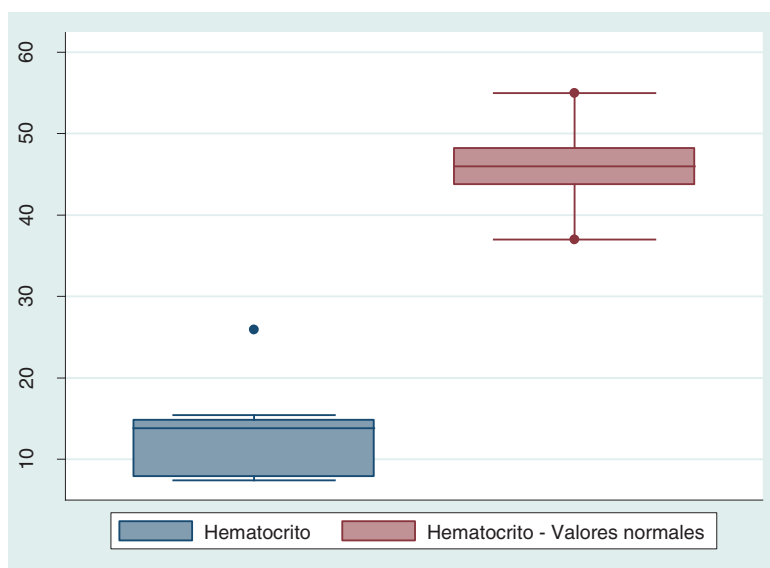


FIGURA 1. DIAGRAMA DE CAJA Y BIGOTES DE LOS VALORES DEL HEMATOCRITO EN LOS CASOS EVALUADOS FRENTE A LOS VALORES NORMALES REFERENCIALES ($p < 0,05$).

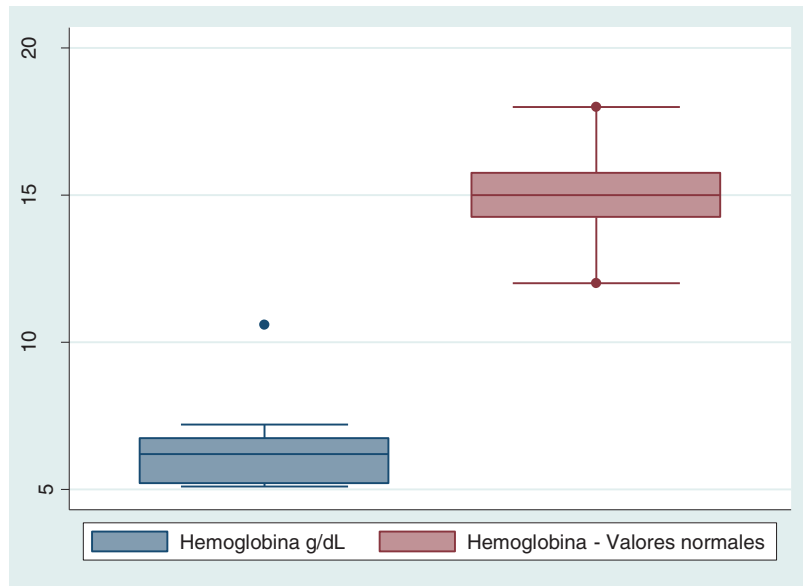


FIGURA 2. DIAGRAMA DE CAJA Y BIGOTES DE LOS VALORES DEL HEMOGLOBINA EN LOS CASOS EVALUADOS FRENTE A LOS VALORES NORMALES REFERENCIALES ($P < 0,05$).

En las figuras 3 a 6 podemos ver que existe superposición entre los valores de la muestra analizada y los valores normales; sin embargo, por el número mínimo de muestras analizadas no

es posible generar una conclusión al respecto, a pesar de que las pruebas estadísticas muestran que si existe diferencia entre los grupos analizados.

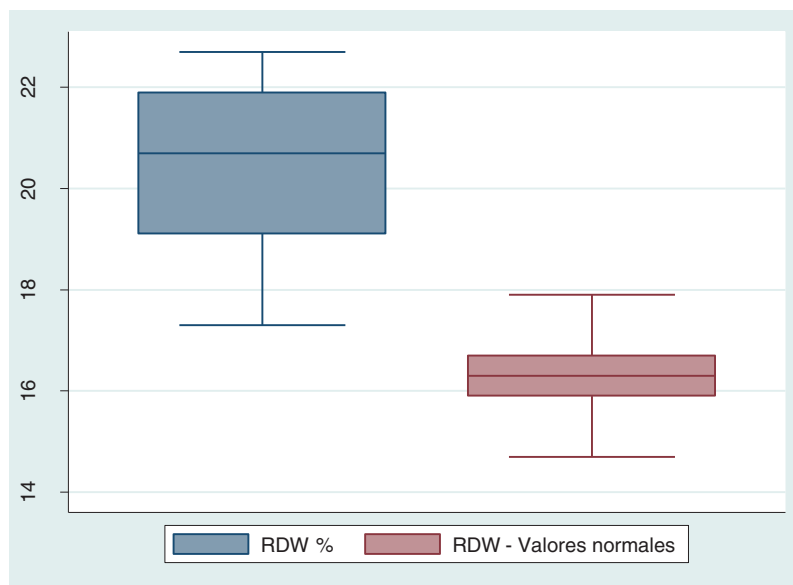

FIGURA 3. DIAGRAMA DE CAJA Y BIGOTES DE LOS VALORES DE AMPLITUD DE LA DISTRIBUCIÓN ERITROCITARIA (RDW) EN LOS CASOS EVALUADOS FRENTE A LOS VALORES NORMALES REFERENCIALES ($P < 0,05$).

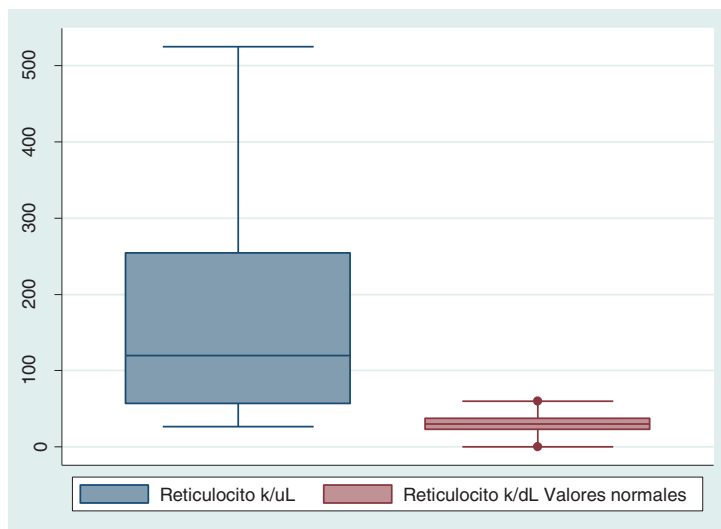


FIGURA 4. DIAGRAMA DE CAJA Y BIGOTES DE LOS VALORES DEL RETICULOCITOS EN LOS CASOS EVALUADOS FRENTE A LOS VALORES NORMALES REFERENCIALES ($P < 0,05$).

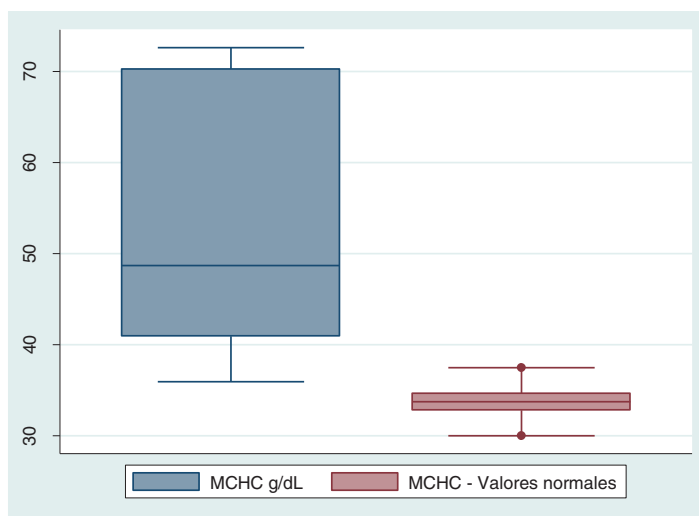


FIGURA 5. DIAGRAMA DE CAJA Y BIGOTES DE LOS VALORES DE CONCENTRACIÓN DE HEMOGLOBINA CORPUSCULAR MEDIA (MCHC) EN LOS CASOS EVALUADOS FRENTE A LOS VALORES NORMALES REFERENCIALES ($P < 0,05$).

VALORES BIOQUÍMICOS

En el cuadro 2 se muestran los valores bioquímicos, de los cuales 5 de 8 se encuentran con una alta concentración de globulinas. Esto puede ser un indicativo de una AHIM primaria, pero

para realizar un diagnóstico confirmatorio se deberá realizar identificación de Ac específicos. En cuanto a los 3 restantes, los cuales presentan valores de globulina dentro del rango normal, puede que la AHIM sea causante de otra enfermedad subyacente o producto de algún fármaco.

TABLA 2. VALORES BIOQUÍMICOS SANGUÍNEOS ALTERADOS EN LOS CASOS EVALUADOS.

N°	Edad (años)	Sexo	Globulina (g/dL)
1	13	macho	4,1
2	3	hembra	4,9
3	8	macho	3,9
4	13	macho	4,6
5	9	macho	7,1
6	4	hembra	5,3
7	3	macho	4,4
8	12	macho	4,6
Valor referencial normal			2,5-4,5 g/dl
Valor p de la prueba Kolmogorov-Smirnov para dos muestras			p < 0,05

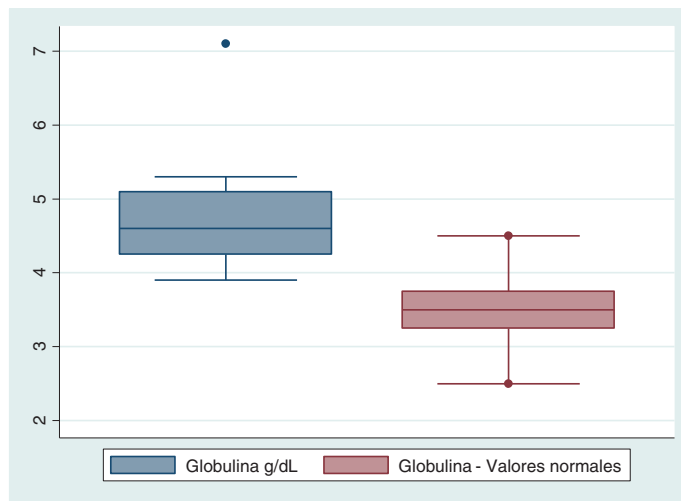


FIGURA 6. DIAGRAMA DE CAJA Y BIGOTES DE LOS VALORES DE GLOBULINA EN CASOS EVALUADOS FRENTE A LOS VALORES NORMALES REFERENCIALES (P < 0,05).

VALORES MICROSCÓPICOS

TABLA 3. CARACTERÍSTICAS DE LA CITOLOGÍA SANGUÍNEA DE LOS CASOS EVALUADOS.

N°	Edad (años)	Sexo	Anisocitosis	Policromasia	Normoblastos	Esfereocitos	Autoaglutinación
1	13	Macho	++	++	++	+	Presencia
2	3	Hembra	++	++	++	+	Presencia
3	8	Macho	++	++	++	+	Presencia
4	13	Macho	++	++	++	++	Presencia
5	9	Macho	++	++	++	+	Presencia
6	4	Hembra	++	++	++	++	Presencia
7	3	Macho	++	++	++	+	Presencia
8	12	Macho	++	++	++	++	Presencia

Calificación: Marcada (+++), Moderada (+++), Leve (++ ó +), Normal (0)

DISCUSIÓN

Las ocho historias clínicas de caninos analizadas en el presente estudio muestran en el hemograma una marcada anemia, con una baja concentración de hemoglobina y un aumento en los valores de la amplitud de la distribución eritrocitaria (RDW). Siete de las ocho historias clínicas presentan altos niveles de concentración de hemoglobina corpuscular media (MCHC) y seis presentaron una marcada reticulocitosis (tabla 1). La concentración de hemoglobina puede estar baja debido a la alta presencia de reticulocitos, ya que estas células presentan poca o nada de hemoglobina en su citoplasma (1, 2) (Frailer, comunicación personal, 2012).

La hemoglobina corpuscular media (MCH) y la concentración de hemoglobina corpuscular media (MCHC) usualmente presentan similitud de tendencia en la concentración de hemoglobina a nivel del eritrocito. Cuando este valor decrece, la interpretación debe ser dada según el MCHC. De estos tres indicadores eritrocitarios (MCV, MCH y MCHC), el MCHC es más exacto porque no requiere conteo de células rojas en la sangre para su cálculo matemático (2, 3).

Los reticulocitos corresponden a eritrocitos policromatófilos observados en tinción Romanowsky. Debido a que el tamaño celular del reticulocito es diferente y puede dar como resultado un aumento en la amplitud de distribución eritrocitaria (RDW) (figura 3) (3), como se puede observar en toda la muestra en estudio.

En cuanto a la bioquímica sanguínea, solamente se observaron cinco historias clínicas con valores elevados de globulina, lo que se puede deber al tipo de AHIM. La AHIM primaria o idiopática se da cuando no hay

enfermedad subyacente o evidencia de la administración de fármacos; por ello se utiliza con frecuencia como sinónimo de enfermedad autoinmune, mientras que la presencia de auto anticuerpos verdaderos en la mayoría de casos no es verificable, lo cual podría darse en los tres casos restantes (figura 7) (8).

En la microscopía se pudo observar que las 8 muestras en estudio presentaron autoaglutinación (tabla 2), una clara evidencia de una autoinmunidad, debido potencialmente a la presencia de aglutininas. Deberán realizarse exámenes más exhaustivos, como por ejemplo la prueba de Coombs directa, para poder determinar qué tipo de anticuerpos se encuentran presentes (8, 3).

La anemia hemolítica inmunomediada puede ser diagnosticada con las pruebas antes mencionadas, como se puede apreciar en los resultados (tablas 1, 2 y 3); pero previamente a cualquier tratamiento deberá ser diferenciada entre primaria y secundaria. La prueba de Coombs no se recomienda como técnica única para el diagnóstico de la anemia hemolítica inmunomediada debido a su baja especificidad (9); sin embargo, sumada a otras pruebas diagnósticas (hematológicas, bioquímicas y microscópicas) nos puede ayudar a diferenciar el tipo de anemia hemolítica inmunomediada.

CONCLUSIÓN

La anemia hemolítica inmunomediada (AHIM) puede ser diagnosticada a través de una adecuada evaluación clínica y pruebas complementarias como el hemograma, la bioquímica y, la más importante, la evaluación microscópica.

REFERENCIAS BIBLIOGRÁFICAS

1. Weiss DJ, Wardrop KJ. Schalm's veterinary hematology. Sexta ed. Iowa: Wiley-Blackwell; 2010.
2. Latimer KS. Duncan y Prasse's. Veterinary Laboratory Medicine Clinical Pathology. Quinta ed. Iowa: Wiley-BackWell; 2011.
3. Willard MD, Tvedten H. Small animal Clinical Diagnosis by Laboratory Methods. Quinta ed. Missouri: Elsevier; 2012.
4. Fleischman W. Anemia: Determining the Causes. Compend Contin Educ Vet. 2012; 34 (6): E1.
5. Douglas W. y K. Jane W. Schalm's veterinary hematology. Sexta Edición; 2010: 216-224.
6. Duncan R. y Prasse's K. Veterinary Laboratory Medicine Clinical Pathology, Quinta Edición, Kenneth S. Latimer, Wiley-BackWell; 2011: 3-37, 60-80.
7. Gómez-Lucía ME, Blanco MM y Domenech AM. Manual de inmunología veterinaria. Madrid: Pearson-Prentice Hall; 2007.
8. Chabanne L. Immunologie clinique du chien et du chat. Issy-les-Molineaux: Elsevier Masson; 2006.
9. Wardrop KJ. The Coombs test in veterinary medicine: past, present, future. Vet Clin Patj. 2005; 34: 325-34.

RECIBIDO: 14/06/2014

ACEPTADO: 26/07/2014

COAUTOR: SIEVER MORALES

CORRESPONDENCIA: sieverm@hotmail.com