

Corporectomía cervical anterior en trauma cervical severo con compromiso neurológico persistente: reporte de caso

Anterior cervical corpectomy in severe cervical trauma with persistent neurological deficit: case report

Diego Antezana Vargas¹, Eduardo Lizarazu Gutierrez¹, Anthony Jesús Rivero Ramirez^{1,*}, Tonchy Marinkovic Alvarez¹, Rommer Alex Ortega-Martinez²

¹ Hospital Univalle Norte, Cochabamba, Bolivia.
² Universidad Privada del Valle, Cochabamba, Bolivia.

Historial del artículo


Recibido: 19 de diciembre de 2025
Revisado por pares
Aprobado: 18 de marzo de 2026
En línea: 19 de marzo de 2026

Como citar el artículo

Antezana Vargas D, Lizarazu Gutierrez E, Rivero Ramirez AJ, Marinkovic Alvarez T, Ortega-Martinez RA. Corporectomía cervical anterior en trauma cervical severo con compromiso neurológico persistente: reporte de caso. Med Educ Clin Pract. 2026;1(1):e008. doi: 10.21142/mecp.2026.1.1.e008.

*Correspondencia

Anthony Jesús Rivero Ramirez
Correo: anthorivero3678@gmail.com



This work is licensed under a Creative Commons Attribution 4.0 International License

RESUMEN

El trauma cervical severo es una causa importante de discapacidad neurológica en adultos, especialmente cuando produce compresión medular. La corporectomía cervical anterior constituye una técnica eficaz de descompresión y estabilización indicada en fracturas inestables, lesiones compresivas ventrales y fracaso del tratamiento conservador. Este procedimiento permite la descompresión directa del saco dural y la restauración de la estabilidad mediante la colocación de cilindros protésicos y placas cervicales. Presentamos el caso de un paciente masculino de 20 años, con antecedente de caída desde dos pisos y fractura de C6, asociado a diplegía de miembros superiores. Tras un año sin mejoría con manejo conservador, se realizó corporectomía cervical anterior de C7 y artrodesis C6-T1 con implante de cilindro de titanio y placa cervical. El postoperatorio evidenció recuperación neurológica significativa. La corporectomía cervical anterior es una opción quirúrgica segura y efectiva para el trauma cervical severo, favoreciendo la recuperación funcional y la reintegración del paciente.

Palabras clave: Corporectomía cervical; Compresión de la Médula Espinal; Parálisis; Traumatismos Vertebrales (fuente: DeCS BIREME).

ABSTRACT

Severe cervical trauma is an important cause of neurological disability in adults, particularly when associated with spinal cord compression. Anterior cervical corpectomy is an effective decompression and stabilization technique indicated for unstable fractures, ventral compressive lesions, and failure of conservative management. This procedure allows direct decompression of the dural sac and restoration of spinal stability through the placement of prosthetic cages and cervical plates. We present the case of a 20-year-old male with a history of falling from a two-story height, resulting in a C6 fracture and upper-limb diplegia. After one year without improvement under conservative management, an anterior cervical corpectomy at C7 and C6-T1 arthrodesis with a titanium cage and cervical plate were performed. The postoperative course demonstrated significant neurological recovery. Anterior cervical corpectomy is a safe and effective surgical option for severe cervical trauma, promoting functional recovery and patient reintegration.

Keywords: Cervical corpectomy; Spinal Cord Compression; Paralysis; Spinal cord injuries (source: MeSH NLM).

INTRODUCCIÓN

El trauma cervical constituye una de las principales causas de lesión medular traumática y discapacidad neurológica a nivel mundial, afectando con mayor frecuencia a adultos jóvenes expuestos a mecanismos de alta energía como caídas desde altura y accidentes vehiculares [1,2]. Las lesiones de la columna cervical representan una proporción significativa de los traumatismos medulares y se asocian a elevada morbilidad y secuelas funcionales permanentes, lo que subraya la importancia de un diagnóstico y tratamiento oportunos [3].

Desde el punto de vista histórico, el abordaje quirúrgico anterior de la columna cervical fue descrito formalmente por Smith y Robinson en 1958, marcando un hito en el tratamiento de patologías compresivas cervicales [4]. A partir de entonces, las técnicas de descompresión y estabilización anterior han evolucionado considerablemente, incorporando sistemas de fijación y dispositivos protésicos que permiten restaurar la alineación y estabilidad espinal con resultados cada vez más predecibles [4,5].

La corpectomía cervical anterior consiste en la resección parcial o completa de uno o más cuerpos vertebrales comprometidos, seguida de descompresión del saco dural y estabilización mediante injertos estructurales o cilindros protésicos combinados con placas cervicales anteriores [5,6]. Sus indicaciones incluyen fracturas inestables, colapso vertebral, lesiones por estallido, compresión ventral significativa del canal medular y fracaso del tratamiento conservador [6]. Diversas revisiones de la literatura y actualizaciones recientes han enfatizado que la descompresión quirúrgica adecuada constituye un elemento central en el manejo de la lesión medular traumática, particularmente cuando existe compromiso neurológico progresivo o persistente [7,8].

En el contexto del trauma cervical, la fisiopatología de la lesión medular involucra tanto daño mecánico primario como cascadas de lesión secundaria, lo que ha motivado el interés en intervenciones que reduzcan la compresión persistente y favorezcan la recuperación neurológica [9,10]. Si bien la literatura respalda con mayor solidez la descompresión temprana, también se ha documentado beneficio funcional en escenarios subagudos o tardíos cuando persiste compresión estructural susceptible de corrección [10].

En este marco, el presente reporte de caso describe el abordaje quirúrgico y la evolución clínica de un paciente joven con trauma cervical severo y déficit neurológico persistente tratado mediante corpectomía cervical anterior, con el objetivo de aportar evidencia clínica contextualizada sobre la recuperación funcional observada tras descompresión quirúrgica diferida.

REPORTE DE CASO

Paciente masculino de 20 años con antecedente de caída desde segundo piso, con impacto directo en región cervical. Presentó inicialmente diplejía de miembros superiores y fue diagnosticado mediante tomografía computarizada con fractura de C6 y signos de compresión medular significativa. Tras 5 meses de hospitalización inicial sin resolución quirúrgica y un año de manejo conservador sin mejoría, reingresó al servicio de neurocirugía con persistencia del déficit motor.

El examen físico evidenció: Glasgow 15/15, fuerza muscular 2/5 en extremidades superiores y 3/5 en extremidades inferiores según la escala muscular de Daniels, sensibilidad disminuida en miembros superiores y reflejos plantares conservados (Figura 1). Se decidió realizar corpectomía cervical anterior C7, con artrodesis C6-T1. El procedimiento incluyó incisión cervical paramediana derecha, disección por planos, identificación del paquete vasculonervioso, exposición de cuerpos vertebrales y resección completa de C7 (Figura 2). Luego, se colocó cilindro protésico de titanio y placa cervical anterior con tornillos a C6 y T1. El control fluoroscópico confirmó la adecuada posición del implante (Figura 3).

El postoperatorio inmediato mostró mejoría neurológica significativa, con fuerza 5/5 en miembros superiores y 4/5 en inferiores. La radiografía de control evidenció correcta alineación y osteosíntesis (Figura 4). El paciente fue dado de alta al tercer día, con rehabilitación física progresiva (Figura 5).

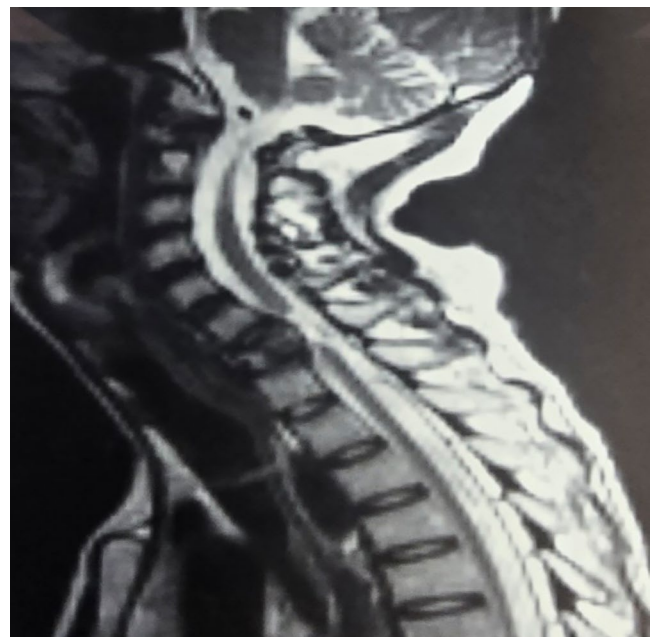

Figura 1. Tomografía Axial Computarizada (TAC) de columna cervical pre-quirúrgica (compresión severa y fractura en C6-C7).

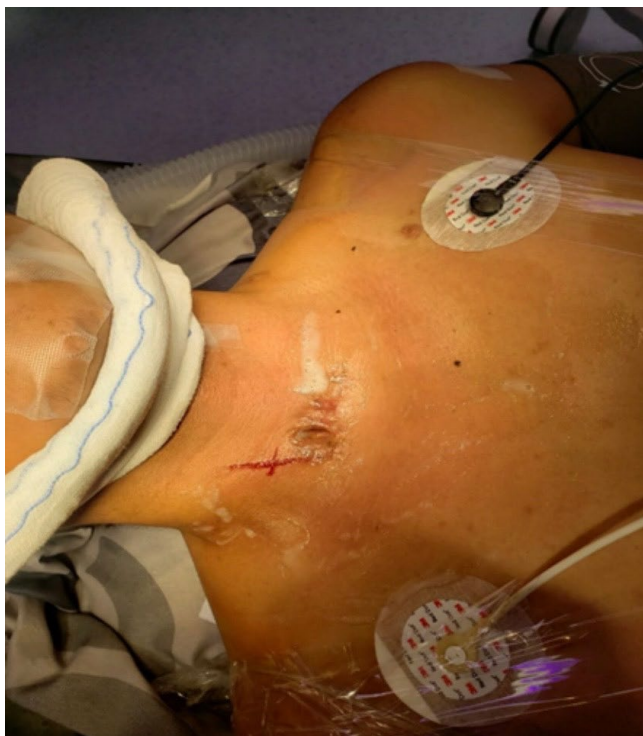

Figura 2. Abordaje quirúrgico: incisión y exposición de cuerpos vertebrales.

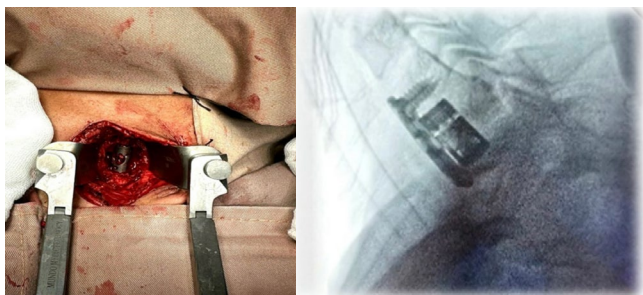

Figura 3. Colocación de cilindro de titanio y fijación con placa cervical.

DISCUSIÓN

La corporectomía cervical anterior constituye una alternativa quirúrgica ampliamente utilizada en el manejo de fracturas cervicales inestables y lesiones compresivas ventrales asociadas a compromiso medular. Diversas revisiones sistemáticas y guías de práctica clínica han destacado que la descompresión quirúrgica temprana se asocia con mejores resultados neurológicos, particularmente cuando se realiza dentro de las primeras 24 horas posteriores al trauma [10]. Sin embargo, la evidencia también sugiere que la liberación adecuada del saco dural puede ofrecer beneficio funcional incluso en escenarios subagudos o crónicos, aunque con menor grado de recuperación comparado con intervenciones precoces [10].

Un hallazgo particularmente relevante, en nuestro caso, fue la recuperación motora significativa en el postoperatorio inmediato, pese a haber transcurrido

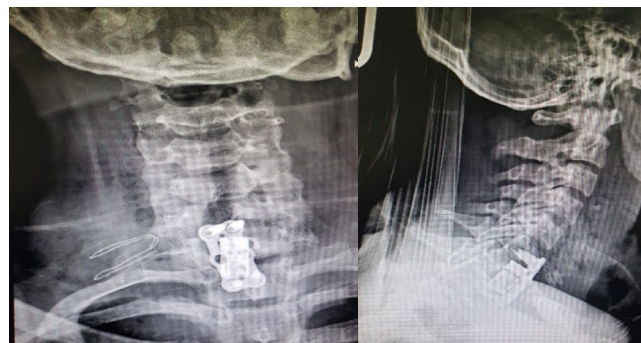


Figura 4. Radiografía cervical de control posoperatorio.

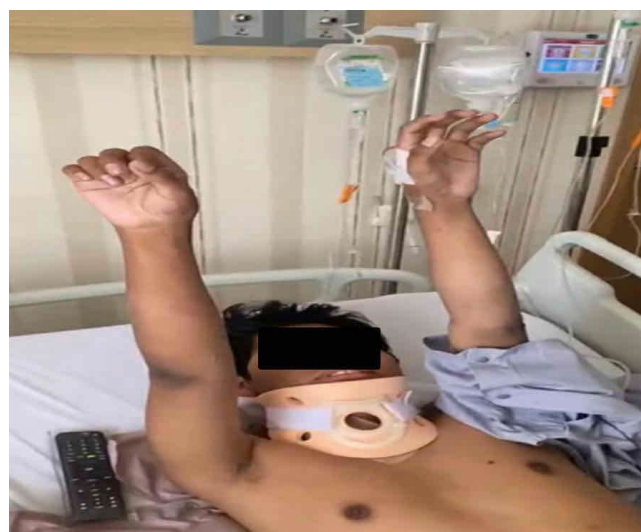

Figura 5. Paciente en recuperación con adecuada movilidad cervical y motora.

aproximadamente un año desde el evento traumático. Este comportamiento clínico resulta llamativo si se considera que múltiples estudios han demostrado que la recuperación neurológica suele correlacionarse de manera inversa con el tiempo transcurrido hasta la descompresión [10]. En la revisión sistemática de Fehlings *et al.* [10], la mejoría neurológica fue más pronunciada en pacientes intervenidos tempranamente; sin embargo, se documentaron casos de recuperación parcial en intervenciones tardías. De forma similar, Khorasanizadeh *et al.* [11] observaron que la recuperación funcional depende no solo del tiempo quirúrgico, sino también de la extensión de la lesión inicial y de la descompresión completa del canal medular. En este contexto, la recuperación casi inmediata observada podría explicarse por la persistencia de compresión mecánica residual susceptible de reversión tras la liberación quirúrgica.

En cuanto a la comparación técnica, la discectomía cervical anterior es frecuentemente indicada cuando la lesión se limita al disco intervertebral [12]. No obstante, en casos de colapso vertebral o fracturas por estallido, la corporectomía permite una descompresión más amplia y restauración de la altura vertebral [12,13]. Las

complicaciones asociadas al abordaje anterior han sido descritas en revisiones sistemáticas, incluyendo disfagia, lesión recurrente laríngea y complicaciones relacionadas con el implante [14]. No obstante, las tasas globales reportadas son aceptables cuando el procedimiento es realizado por equipos experimentados [14].

Respecto al abordaje posterior, revisiones y metaanálisis han demostrado que constituye una opción válida cuando la compresión es predominantemente dorsal o existe inestabilidad ligamentaria extensa [15]. Sin embargo, en lesiones con compromiso ventral predominante, como en el presente caso, el abordaje anterior permite una descompresión directa del foco compresivo, lo que biomecánicamente favorece la restitución de la alineación y estabilidad [15].

En relación con las recomendaciones diagnósticas, las guías internacionales sobre lesión medular aguda enfatizan la necesidad de una evaluación imagenológica integral que incluya TAC para la valoración ósea y resonancia magnética para la evaluación del compromiso medular y ligamentario, especialmente en pacientes con déficit neurológico [16]. Por lo tanto, la indicación de estudios complementarios no responde a una opinión individual derivada de este caso, sino que se alinea con recomendaciones basadas en evidencia y consensos internacionales.

Este reporte presenta limitaciones inherentes a su diseño. Se trata de un solo caso clínico, sin evaluación funcional cuantitativa estandarizada a largo plazo y sin resonancia magnética preoperatoria reciente. Sin embargo, aporta evidencia clínica relevante al documentar una recuperación neurológica significativa incluso en un escenario de intervención diferida.

La corporectomía cervical anterior representa una alternativa quirúrgica soportada por evidencia en el manejo de lesiones cervicales inestables con compromiso neurológico. Aunque la literatura respalda con mayor solidez la descompresión temprana, nuestro caso demuestra que incluso en escenarios tardíos puede observarse recuperación funcional significativa cuando existe compresión mecánica persistente susceptible de corrección. Este hallazgo subraya la importancia de la adecuada selección del abordaje quirúrgico y de la descompresión completa del canal medular.

ORCID

Diego Antezana Vargas: <https://orcid.org/0009-0006-8603-2098>

Eduardo Lizarazu Gutierrez: <https://orcid.org/0000-0001-8845-1663>

Anthony Jesús Rivero Ramirez: <https://orcid.org/0009-0003-6111-946X>

Tonchy Marinkovic Alvarez: <https://orcid.org/0009-0004-3506-2081>

Rommer Alex Ortega-Martinez: <https://orcid.org/0000-0001-8702-3405>

Contribuciones de autoría

RAO-M, AJRR y DAV: Conceptualización, Investigación. RAO-M, y AJRR: Redacción versión inicial. RAO-M, AJRR, DAV, TMA y ELG: Redacción - revisión y edición. RAO-M, y AJRR: Visualización. RAO-M: Supervisión. Todos los autores asumen la plena responsabilidad del contenido del manuscrito.

Declaración de conflictos de interés

Los autores declaran no tener conflictos de interés.

Financiamiento

Este estudio no ha recibido ningún tipo de financiamiento

Agradecimientos

Ninguno.

Declaración de uso de inteligencia artificial generativa

Los autores declaran que no se ha usado inteligencia artificial en ningún proceso de la elaboración de este manuscrito.

Declaración de disponibilidad de datos

No aplica.

Material suplementario

Ninguno.

REFERENCIAS BIBLIOGRÁFICAS

- Fehlings MG, Tetreault LA, Wilson JR, Aarabi B, Anderson P, Arnold PM, et al. A Clinical Practice Guideline for the Management of Patients With Acute Spinal Cord Injury and Central Cord Syndrome: Recommendations on the Timing (≤ 24 Hours Versus >24 Hours) of Decompressive Surgery. *Global Spine J.* 2017;7(3 Suppl):195S-202S. doi: [10.1177/2192568217706367](https://doi.org/10.1177/2192568217706367).
- SMITH GW, ROBINSON RA. The treatment of certain cervical-spine disorders by anterior removal of the intervertebral disc and interbody fusion. *J Bone Joint Surg Am.* 1958;40-A(3):607-24.
- Yee TJ, Swong K, Park P. Complications of anterior cervical spine surgery: a systematic review of the literature. *J Spine Surg.* 2020;6(1):302-322. doi: [10.21037/jss.2020.01.14](https://doi.org/10.21037/jss.2020.01.14).
- Kaiser MG, Haid RW Jr, Subach BR, Barnes B, Rodts GE Jr. Anterior cervical plating enhances arthrodesis after discectomy and fusion with cortical allograft. *Neurosurgery.* 2002;50(2):229-36. doi: [10.1097/00006123-200202000-00001](https://doi.org/10.1097/00006123-200202000-00001).
- Foreman M, Foster D, Gillam W, Ciesla C, Lamprecht C, Lucke-Wold B. Management Considerations for Cervical Corpectomy: Updated Indications and Future Directions. *Life (Basel).* 2024;14(6):651. doi: [10.3390/life14060651](https://doi.org/10.3390/life14060651).
- Bharadwaj S, Balasubramanian S. Management of Cervical Spine Fractures and Injuries: A Literature Review. *Cureus.* 2024;16(12):e75642. doi: [10.7759/cureus.75642](https://doi.org/10.7759/cureus.75642).
- Gupta A. Evolving Spinal Treatment Modalities: A Review of the Literature on Non-surgical Interferential Differential Dynamics (IDD) Therapy. *Cureus.* 2024;16(5):e59873. doi: [10.7759/cureus.59873](https://doi.org/10.7759/cureus.59873).
- Tatter C, Persson O, Burström G, Edström E, Elmi-Terander A. Anterior Cervical Corpectomy and Fusion for Degenerative and Traumatic Spine Disorders, Single-Center Experience of a Case Series of 119 Patients. *Oper Neurosurg.* 2020;20(1):8-17. doi: [10.1093/ons/opaa235](https://doi.org/10.1093/ons/opaa235).
- Kalampokis A, Benetos IS, Vasiliadis E, Pneumaticos SG. A Review of the Literature on Surgical Management in the Acute Phase of Spinal Cord Injury: Expected Outcomes and the Influence of Surgical Timing. *Cureus.* 2025;17(5):e84066. doi: [10.7759/cureus.84066](https://doi.org/10.7759/cureus.84066).
- Fehlings MG, Hachem LD, Tetreault LA, Skelly AC, Dettori JR, Brodt ED, et al. Timing of Decompressive Surgery in Patients With Acute Spinal Cord Injury: Systematic Review Update. *Global Spine J.* 2024;14(3_suppl):38S-57S. doi: [10.1177/21925682231197404](https://doi.org/10.1177/21925682231197404).
- Khorasanizadeh M, Yousefifard M, Eskian M, Lu Y, Chalangari M, Harrop JS, et al. Neurological recovery following traumatic spinal cord injury: a systematic review and meta-analysis. *J Neurosurg Spine.* 2019;30(5):683-699. doi: [10.3171/2018.10.SPINE18802](https://doi.org/10.3171/2018.10.SPINE18802).
- Buttermann GR. Anterior Cervical Discectomy and Fusion Outcomes over 10 Years: A Prospective Study. *Spine (Phila Pa 1976).* 2018;43(3):207-214. doi: [10.1097/BRS.0000000000002273](https://doi.org/10.1097/BRS.0000000000002273).
- Youssef JA, Heiner AD, Montgomery JR, Tender GC, Lorio MP, Morreale JM, et al. Outcomes of posterior cervical fusion and decompression: a systematic review and meta-analysis. *Spine J.* 2019;19(10):1714-1729. doi: [10.1016/j.spinee.2019.04.019](https://doi.org/10.1016/j.spinee.2019.04.019).
- Lin Q, Zhou X, Wang X, Cao P, Tsai N, Yuan W. A comparison of anterior cervical discectomy and corpectomy in patients with multilevel cervical spondylotic myelopathy. *Eur Spine J.* 2012;21(3):474-81. doi: [10.1007/s00586-011-1961-9](https://doi.org/10.1007/s00586-011-1961-9).
- Khaing ZZ, Chen JY, Safarians G, Ezubeik S, Pedroncelli N, Duquette RD, et al. Clinical Trials Targeting Secondary Damage after Traumatic Spinal Cord Injury. *Int J Mol Sci.* 2023;24(4):3824. doi: [10.3390/ijms24043824](https://doi.org/10.3390/ijms24043824).
- Wilson JR, Tetreault LA, Kwon BK, Arnold PM, Mroz TE, Shaffrey C, et al. Timing of Decompression in Patients With Acute Spinal Cord Injury: A Systematic Review. *Global Spine J.* 2017;7(3 Suppl):95S-115S. doi: [10.1177/2192568217701716](https://doi.org/10.1177/2192568217701716).