

Lupus eritematoso cutáneo: Una actualización narrativa

Cutaneous lupus erythematosus: A narrative update

Juan Santiago Serna-Trejos^{1,*}, Luisa María Muñoz-Quiroga², Paula Catalina Pérez-Sánchez³, Diego Alexander Lucero-Guanga¹, Michael Andres Davalos-Macias¹, Sara María Vieira-Rios⁴, Jessica Mariany Vargas-Chitiva⁵, Daniela López-Londoño¹

- ¹ Universidad Libre, Cali, Colombia.
- ² Universidad de la Sabana, Bogotá, Colombia.
- ³ Universidad El Bosque, Bogotá, Colombia.
- ⁴ Universidad Pontificia Bolivariana, Medellín, Colombia.
- ⁵ Fundación Universitaria San Martín, Bogotá, Colombia.

Historial del artículo


Recibido: 2 de diciembre de 2025
Revisado por pares
Aceptado: 27 de febrero de 2026
En línea: 14 de marzo de 2026

Como citar el artículo

Serna-Trejos JS, Muñoz-Quiroga LM, Pérez-Sánchez PC, Lucero-Guanga DA, Davalos-Macias MA, Vieira-Rios SM, et al. Lupus eritematoso cutáneo: Una actualización narrativa. Med Educ Clin Pract. 2026;1(1):e006. doi: 10.21142/mecp.2026.1.1.e006.

*Correspondencia

Juan Santiago Serna-Trejos
Correo: juansantiagosernatrejos@gmail.com



This work is licensed under a Creative Commons Attribution 4.0 International License

RESUMEN

El lupus eritematoso cutáneo (LEC) es una enfermedad autoinmune crónica con manifestaciones clínicas heterogéneas, mediada por mecanismos inmunoinflamatorios complejos, especialmente la activación del eje del interferón tipo I. Un subgrupo de pacientes desarrolla enfermedad refractaria, asociada con mayor carga sintomática y deterioro significativo de la calidad de vida. Se realizó una revisión narrativa de la literatura en bases de datos biomédicas relevantes, incluyendo estudios originales, ensayos clínicos, revisiones sistemáticas y consensos clínicos. La evidencia demuestra que, además de las terapias convencionales como fotoprotección, antipalúdicos e inmunosupresores, han emergido terapias dirigidas con mecanismos específicos, como inhibidores de Janus cinasa, bloqueadores del interferón tipo I y anticuerpos anti-BLyS, que han mostrado eficacia en LEC refractario. Estos avances representan un cambio hacia estrategias terapéuticas más personalizadas, con potencial para mejorar el control clínico y los desenlaces en pacientes con enfermedad resistente.

Palabras clave: Lupus Eritematoso Cutáneo; Inmunoterapia; Inhibidores de Janus Quinasa; Interferones Tipo I; Productos Biológicos (fuente: DeCS Bireme).

ABSTRACT

Cutaneous lupus erythematosus (CLE) is a chronic autoimmune disease characterized by heterogeneous clinical manifestations and driven by complex immunoinflammatory mechanisms, particularly activation of the type I interferon pathway. A subset of patients develops refractory disease, associated with increased symptom burden and significant impairment in quality of life. A narrative review of the literature was conducted using major biomedical databases, including original studies, clinical trials, systematic reviews, and relevant consensus statements. Evidence shows that, in addition to conventional therapies such as photoprotection, antimalarials, and immunosuppressive agents, targeted therapies have emerged with specific mechanisms of action, including Janus kinase inhibitors, type I interferon pathway blockers, and anti-BLyS antibodies, demonstrating efficacy in refractory CLE. These therapeutic advances support a shift toward more personalized treatment strategies, with the potential to improve clinical control and outcomes in patients with resistant disease.

Keywords: Lupus Erythematosus, Cutaneous; Immunotherapy; Janus Kinase Inhibitors; Type I Interferons; Biological Products (source: MeSH NLM).

INTRODUCCIÓN

El lupus eritematoso (LE) es una enfermedad autoinmune de presentación heterogénea, que abarca desde formas clínicas exclusivamente cutáneas hasta cuadros sistémicos con compromiso de órganos vitales y potencial riesgo vital. El lupus eritematoso cutáneo (LEC) puede constituir una entidad aislada o representar una manifestación dentro del espectro clínico del lupus eritematoso sistémico (LES). Las lesiones cutáneas están presentes en hasta el 80% de los pacientes con LES a lo largo de su evolución, y en cerca de un 25% constituyen la forma de presentación inicial, lo que subraya su relevancia diagnóstica y pronóstica [1-4].

La clasificación de las manifestaciones cutáneas específicas del LE incluye tres subtipos principales lupus cutáneo agudo (LECA), subagudo (LECSA) y crónico (LECC) definidos según criterios clínicos, histopatológicos, laboratoriales y temporales. Identificar estos subtipos no solo es clave para el diagnóstico, sino también para orientar el pronóstico y la estrategia terapéutica [5,6]. La forma exclusivamente cutánea del LE es entre dos a tres veces más frecuente que el LES, con una incidencia anual estimada de 4,3 por 100 000 habitantes en Europa y Norteamérica [1,5-7].

El LE presenta una clara predilección por el sexo femenino, aunque esta diferencia se atenúa en las variantes cutáneas aisladas. Por ejemplo, en el lupus discoide –la forma más común de LECC, la relación mujer: hombre disminuye a 3:1 [8]. Además, existen disparidades étnicas importantes: se ha reportado una prevalencia significativamente mayor de LECC en personas afrodescendientes y en poblaciones indígenas como los maoríes, lo que sugiere un componente genético relevante en la susceptibilidad a estas formas clínicas [8,9].

El LEC suele aparecer entre la segunda y cuarta década de la vida, aunque puede presentarse a cualquier edad, incluso en niños y adultos mayores [10]. Su impacto clínico es considerable, ya que las lesiones cutáneas, frecuentemente localizadas en áreas expuestas, generan estigmatización, alteraciones estéticas y deterioro en la calidad de vida del paciente debido a su carácter crónico y desfigurante [10,11].

A pesar de los avances en la comprensión de los mecanismos inmunopatogénicos implicados en el LEC, aún persisten retos en su clasificación y diagnóstico. Las diferentes propuestas clasificatorias, desde la pionera de Gilliam y Sontheimer en 1981 hasta las más recientes adaptaciones clínicas y consensos Delphi, evidencian la complejidad inherente a esta entidad [3]. En este contexto, esta revisión narrativa integradora proporciona una actualización de la fisiopatología y el espectro clínico del LEC, y sintetiza de forma crítica la evidencia sobre terapias convencionales y emergentes,

con énfasis en medicina traslacional y tratamiento de enfermedad refractaria, orientada a médicos internistas, dermatólogos, reumatólogos y demás especialistas involucrados en su abordaje.

METODOLOGÍA

Se llevó a cabo una revisión narrativa de enfoque integrador, orientada a sintetizar y contextualizar la evidencia sobre fisiopatología, espectro clínico y avances terapéuticos (convencionales y emergentes) en el lupus eritematoso cutáneo (LEC) desde una perspectiva clínica, inmunopatológica y traslacional. Esta revisión exploratoria tuvo como objetivo integrar evidencia relevante sobre terapias convencionales, agentes inmunomoduladores, terapias dirigidas y estrategias innovadoras, alineadas con los principios de la medicina de precisión y orientadas al manejo de formas refractarias de la enfermedad.

Se realizó un enfoque integral direccionado a responder preguntas orientadoras: (1) ¿Cuáles son los mecanismos inmunopatogénicos del LEC con mayor respaldo en evidencia primaria reciente? (2) ¿Cuáles son los subtipos clínicos específicos e inespecíficos del LEC y sus características distintivas? (3) ¿Cuál es la evidencia clínica disponible sobre eficacia y seguridad de terapias convencionales y emergentes, especialmente en enfermedad refractaria?

La búsqueda bibliográfica se realizó en las bases de datos MEDLINE (vía PubMed), EMBASE, Cochrane Library, OVID y ClinicalKey, sin restricción temporal, con el propósito de incluir tanto estudios históricos que definieron el abordaje clásico del LEC como investigaciones recientes que reflejan la evolución terapéutica actual. Se consideraron artículos en inglés y español, incluyendo estudios originales, ensayos clínicos fase II y III, revisiones sistemáticas, documentos de consenso, guías clínicas y reportes de caso clínicamente relevantes. Para fisiopatología se priorizó literatura primaria reciente; para tratamiento se priorizaron estudios con desenlaces clínicos objetivos cuando estuvieron disponibles, incluyendo índices validados de actividad cutánea como el Cutaneous Lupus Erythematosus Disease Area and Severity Index (CLASI).

Los términos de búsqueda se seleccionaron a partir de descriptores DeCS/MeSH pertinentes a la temática del manuscrito, tales como: “Lupus Erythematosus, Cutaneous”, “Immunotherapy”, “Janus Kinase Inhibitors”, “Type I Interferons” y “Biological Products”. Adicionalmente, se emplearon términos libres y sinónimos clínicos (p.ej., “discoid lupus”, “subacute cutaneous lupus”, “cutaneous lupus”) para aumentar la sensibilidad de la búsqueda. Estos términos fueron combinados mediante operadores booleanos (AND, OR, NOT) para

construir estrategias específicas que permitieran identificar intervenciones emergentes basadas en dianas moleculares y biomarcadores inmunológicos asociados a la fisiopatología del LEC. Como ejemplo, en MEDLINE/PubMed se aplicaron combinaciones del tipo: (“Cutaneous Lupus Erythematosus” OR “cutaneous lupus” OR “discoid lupus” OR “subacute cutaneous lupus”) AND (treatment OR therapy OR biologic OR “Janus Kinase Inhibitors” OR JAK OR anifrolumab OR belimumab OR “type I interferon”), aplicando filtros de humanos e idioma (inglés/español) cuando correspondió.

Selección y síntesis de la evidencia: los estudios identificados se evaluaron por relevancia clínica y pertinencia temática respecto a las preguntas orientadoras, priorizando evidencia primaria y fuentes originales (evitando citas secundarias) para sustentar afirmaciones centrales. La información se organizó de forma narrativa por dominios: mecanismos fisiopatológicos, subtipos clínicos y estrategias terapéuticas convencionales y emergentes, integrando hallazgos clínicos con su racional inmunopatológico.

Para identificar terapias en investigación o ensayos no publicados, la búsqueda se complementó con revisión de registros de ensayos clínicos (p.ej., ClinicalTrials.gov), utilizando términos relacionados con LEC y nombres de moléculas de interés, con el fin de contextualizar intervenciones en fases tempranas o en curso dentro del enfoque de medicina traslacional.

RESULTADOS

Fisiopatología del lupus eritematoso cutáneo

El LEC y el LES son enfermedades autoinmunes multifactoriales, resultado de una compleja interacción entre predisposición genética, factores epigenéticos y ambientales. Dentro de estos últimos, la radiación ultravioleta (RUV), el tabaquismo, ciertos fármacos, pesticidas y agentes infecciosos han sido identificados como desencadenantes clave. Estas exposiciones pueden inducir modificaciones epigenéticas como hipometilación del ADN o alteraciones en las histonas que promueven la activación desregulada del sistema inmune innato y adaptativo [12,13]. Desde una perspectiva traslacional, esta interacción desencadena una “firma inflamatoria” dominada por interferón tipo I (IFN-I), particularmente relevante en el LEC refractario.

Aunque el conocimiento sobre los factores genéticos asociados al LEC es aún incipiente en comparación con el LES, se han identificado múltiples polimorfismos, alelos de riesgo y mutaciones en genes involucrados en rutas inmunológicas. Las alteraciones genéticas más frecuentes afectan mecanismos como la apoptosis, la migración leucocitaria, la vía del interferón tipo I, la

cascada del complemento, la presentación antigénica y la producción de autoanticuerpos [14]. Entre los genes relacionados con subtipos específicos de LEC se destacan: FCGR2A (LE cutáneo agudo), TYK2, IRF5 y TNF- α (LE cutáneo subagudo), así como ITGAM (lupus discoide). También se han reportado asociaciones con variantes del HLA, particularmente HLA-B8, HLA-DR y HLA-DQ. De forma excepcional, se ha descrito una variante monogénica de LEC familiar pernicioso ligada a mutaciones en TREX1 [2,14,15]. Estos hallazgos respaldan una susceptibilidad poligénica que converge en alteraciones del aclaramiento de ácidos nucleicos, activación de vías de reconocimiento innato y amplificación de respuestas adaptativas autorreactivas.

La RUV representa el principal desencadenante ambiental del LEC. La exposición solar induce alteraciones en queratinocitos, promoviendo su apoptosis y liberación de citoquinas proinflamatorias como IL-1 α , IL-1 β , IL-6, TNF- α e interferones tipo I y III. Esta apoptosis incrementa la carga de antígenos nucleares y fragmentos celulares, los cuales son captados por células dendríticas plasmocitoides (pDCs), que están ausentes en piel normal pero son abundantes en lesiones de LEC [15,16]. Las pDCs actúan como potentes inductores del eje interferón-dependiente, perpetuando la activación de linfocitos B y T autorreactivos [1,16,17]. En este escenario, los queratinocitos no sólo actúan como blanco de daño, sino como células inmuno-activas capaces de amplificar el microambiente proinflamatorio mediante quimioquinas y citocinas que facilitan el reclutamiento leucocitario local.

Los queratinocitos, además de ser blanco y fuente de daño, participan activamente en la inmunopatogénesis mediante la sobreexpresión de interferones, en particular tipo I, fundamentales para la amplificación de la respuesta inmune. Esta activación del sistema innato se acompaña de infiltrado inflamatorio compuesto por pDCs, neutrófilos que liberan trampas extracelulares (NETs), y expresión aumentada de autoantígenos como Ro/SS-A. Posteriormente, el sistema adaptativo se activa con infiltración de linfocitos T citotóxicos y células plasmáticas [18]. En la unión dermoepidérmica, el depósito de inmunocomplejos, predominantemente mediado por IgG en el lupus discoide, genera daño citotóxico mediado por linfocitos CD8+ y células NK, a través de la liberación de granzimas y activación de caspasas. El interferón tipo I también favorece el reclutamiento de linfocitos Th1, intensificando la inflamación mediante la producción de IFN- γ , IL-2 y la activación de rutas intracelulares como JAK/STAT [18,19]. Todo este microambiente proinflamatorio facilita la ruptura de la tolerancia inmunológica y la producción de autoanticuerpos, que aunque menos frecuentes en formas crónicas como el lupus discoide, son patógenamente relevantes en el depósito local [18,19]. Adicionalmente, la participación de linfocitos T CD4+ (incluyendo subpoblaciones Th1/Th17 y células

T foliculares colaboradoras [Tfh]) contribuye a la perpetuación de la inflamación y a la cooperación T-B, favoreciendo la expansión de clones autorreactivos y la producción de autoanticuerpos. De este modo, la señalización IFN-dependiente y la vía JAK/STAT emergen como ejes centrales tanto en la patogénesis como en el desarrollo racional de terapias dirigidas.

Más allá de su papel como precursoras de células plasmáticas productoras de autoanticuerpos, las células B desempeñan múltiples funciones inmunopatogénicas relevantes en el LEC [20]. Las células B actúan como potentes células presentadoras de antígeno, facilitando la activación de linfocitos T autorreactivos mediante presentación de péptidos derivados de autoantígenos nucleares, lo cual perpetúa la respuesta adaptativa y favorece la amplificación del daño tisular. Estudios experimentales han demostrado que, incluso en ausencia de secreción de anticuerpos, la presencia de células B es suficiente para inducir inflamación y daño orgánico, lo que respalda su contribución patogénica independiente de la producción de inmunoglobulinas [20].

Adicionalmente, las células B producen citocinas proinflamatorias como IL-6, TNF e IL-21, las cuales promueven la diferenciación de linfocitos T colaboradores, favorecen la polarización hacia respuestas Th1/Th17 y estimulan la generación de células plasmáticas extrafoliculares, fenómeno característico de la autoinmunidad lúpica. La activación de receptores tipo Toll endosomales, particularmente TLR7 y TLR9, potencia la activación de células B autorreactivas, incrementando su supervivencia, expansión clonal y capacidad efectora [20].

Un subgrupo especializado de células B denominado células B asociadas a edad (ABCs) se encuentra expandido en pacientes con lupus, caracterizado por activación dependiente de TLR7, IL-21 e interferón gamma (IFN- γ), con enriquecimiento de autorreactividad y potencial diferenciación hacia células plasmáticas productoras de autoanticuerpos [20]. Este eje de activación favorece una respuesta extrafolicular sostenida, contribuyendo a la inflamación cutánea crónica [20,21].

Por otro lado, las células B también poseen funciones reguladoras mediante subpoblaciones productoras de IL-10 (Bregs), capaces de suprimir respuestas inflamatorias. Sin embargo, en el lupus estas funciones se encuentran cuantitativa y funcionalmente alteradas, lo que contribuye al desequilibrio entre tolerancia e inflamación [21]. En conjunto, estos hallazgos sustentan que las células B participan en el LEC como moduladores centrales de la respuesta inmune, más allá de la simple generación de autoanticuerpos, consolidándolas como dianas terapéuticas clave [21,22].

Además del predominio del eje interferón tipo I, la patogénesis del LEC involucra una participación funcional

de subpoblaciones específicas de linfocitos T helper y de células T reguladoras (Tregs), las cuales contribuyen tanto a la amplificación como a la contención de la respuesta inflamatoria cutánea [22]. En modelos murinos y en piel humana sana y enferma, las Tregs Foxp3⁺ constituyen una proporción significativa de los linfocitos CD4⁺ residentes cutáneos, localizándose preferentemente en nichos perianexiales, donde ejercen funciones de supresión de linfocitos T efectoras, promoción de tolerancia frente a la microbiota cutánea y facilitación de reparación tisular. La disminución numérica o funcional de Tregs en piel se asocia con desregulación inflamatoria, incremento del infiltrado efector y perpetuación del daño epidérmico [22,23].

En paralelo, se ha documentado un sesgo funcional hacia fenotipos Th1 y Th2 en diferentes subtipos de LEC. Mientras el eje Th1 se asocia con producción de interferón gamma (IFN- γ) y amplificación de la citotoxicidad CD8⁺, las células Th2 contribuyen mediante la secreción de IL-4, IL-5 e IL-13 a la activación de linfocitos B, diferenciación plasmocitaria, producción de autoanticuerpos y remodelación tisular [23]. Este desequilibrio entre células efectoras y reguladoras favorece la persistencia de inflamación crónica cutánea y la transición hacia formas cicatriciales del LEC [22,23].

En cuanto a otros mediadores inmunológicos, la implicación del eje IL-17 parece limitada en LEC crónico, pese al incremento sistémico de esta citoquina en LES. Se ha observado una reducción en la proporción de linfocitos T reguladores en piel afectada y una correlación inversa entre linfocitos Th22 y severidad clínica, sugiriendo un rol protector de la IL-22 en la reparación tisular [1,9]. No obstante, el balance entre subpoblaciones efectoras y reguladoras varía entre subtipos clínicos, lo cual podría explicar la heterogeneidad de presentación y respuesta terapéutica.

Los medicamentos constituyen otro desencadenante importante, especialmente en el LEC subagudo. Más de cien fármacos han sido implicados, incluidos antihipertensivos, antifúngicos, inhibidores de bomba de protones y agentes inmunomoduladores. Se postula que su efecto puede deberse a activación directa del sistema inmune innato o a interferencia en la depuración de autoantígenos. El tabaquismo, por su parte, contribuye al estrés oxidativo, apoptosis y expresión de citoquinas inflamatorias, siendo un factor de riesgo independiente para LEC [15]. Respecto a la influencia hormonal, aunque las mujeres tienen una mayor incidencia de LEC, el rol de los estrógenos parece ser menos decisivo en formas exclusivamente cutáneas. La ausencia de exacerbación durante el embarazo o uso de anticonceptivos respalda esta hipótesis. Alternativamente, se han propuesto mecanismos relacionados con la dosis génica del cromosoma X o su reactivación epigenética como posibles explicaciones [6,15,16].

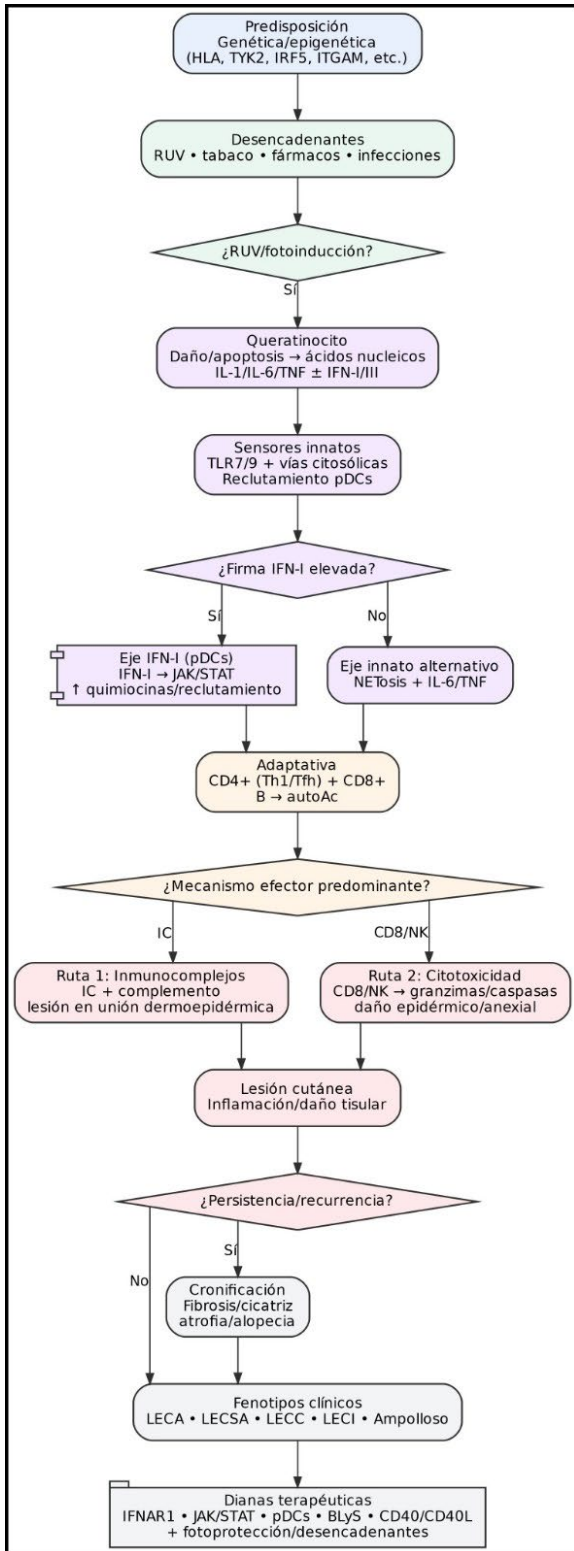


Figura 1. Mecanismos fisiopatológicos del lupus eritematoso cutáneo.

Flujograma que integra la interacción entre predisposición genética/epigenética y desencadenantes ambientales (p. ej., radiación ultravioleta), que inducen daño queratinocitario y liberación de autoantígenos y citocinas proinflamatorias. La activación de sensores innatos favorece el reclutamiento de células dendríticas plasmocitoides y la amplificación del eje interferón tipo I (IFN-I), o vías inflamatorias alternativas, seguida de respuesta adaptativa mediada por linfocitos T y B. Los mecanismos efectores –depósito de inmunocomplejos o citotoxicidad CD8+/NK– conducen a lesión cutánea, cronificación y expresión de distintos fenotipos clínicos, destacándose además principales dianas terapéuticas. Fuente: Elaboración propia de los autores.

Finalmente, aunque aún poco comprendido, el microbioma cutáneo podría jugar un papel en la inmunopatogénesis. Cambios en la composición bacteriana, como el aumento de *Staphylococcus* y *Corynebacterium*, y la disminución de *Cutibacterium*, han sido descritos en lesiones cutáneas de LES, aunque su relevancia funcional en LEC permanece por esclarecerse [19]. El LEC puede entenderse como una dermatosis autoinmune impulsada por la interacción entre disparadores ambientales y susceptibilidad inmunogenética, con activación innata y adaptativa convergente en daño de la unión dermoepidérmica. Este marco mecanístico permite mapear racionalmente dianas terapéuticas (IFNAR1, JAK/STAT, BlyS, coestimulación T-B y pDCs), sustentando el enfoque de medicina traslacional en enfermedad refractaria (Figura 1).

Epidemiología y prevalencia de los subtipos de lupus eritematoso cutáneo

Los estudios poblacionales disponibles indican que LEC presenta tasas de incidencia y prevalencia comparables a las del LES en distintas regiones del mundo. En Suecia, un estudio poblacional que incluyó 1 088 pacientes identificó una incidencia de LEC de 4 por 100 000 personas-año, con una razón mujer: hombre cercana a 3:1 y una edad media de inicio de 59 años [24]. De manera concordante, cohortes nacionales en Estados Unidos, Asia y Dinamarca han reportado incidencias entre 2,74 y 4,36 por 100 000 personas-año [24-27]. En cuanto a la distribución por subtipos, el lupus discoide (LD) constituye consistentemente la forma más frecuente, representando aproximadamente entre 62% y 83% de todos los casos de LEC, seguido por el lupus cutáneo subagudo (LECSA), mientras que otras variantes (tumidus, perniosis, paniculitis, hipertrófico) son menos comunes y suelen agruparse en registros bajo la categoría de “otros LEC” [24,25].

En Latinoamérica, un análisis basado en el registro nacional de salud de Colombia identificó 26 356 casos de LEC entre 2015 y 2019; en adultos mayores de 19 años, la prevalencia fue de 76 casos por 100 000 habitantes, con predominio femenino marcado (razón mujer: hombre 5-6:1) [26]. En esta cohorte, el LD representó cerca del 45-49% de los casos, el grupo de “otros LEC” el 31% y el LECSA aproximadamente el 20%, con mayor frecuencia en el grupo etario de 55 a 59 años [26].

Datos recientes provenientes de poblaciones multiétnicas del hemisferio sur, como la Isla de Reunión (Francia), muestran una prevalencia estandarizada de LEC de 43 por 100 000 personas y una incidencia anual de 3,1 por 100 000 personas-año; mediante análisis de captura-recaptura, estas cifras se estimaron hasta en 99 por 100 000 personas y 5,7 por 100 000 personas-año,

respectivamente [27]. En este contexto, los pacientes con piel oscura presentaron una mayor proporción de LD y mayor probabilidad de requerir inmunosupresores [27].

Finalmente, la asociación entre LEC y LES varía según el subtipo: el riesgo de progresión desde LD hacia LES se ha estimado entre 5% y 30%, siendo mayor en las formas discoideas generalizadas [28], mientras que los pacientes con LD presentan un riesgo significativamente menor de coexistencia o progresión sistémica en comparación con aquellos con lupus cutáneo agudo (LECA) o LECSA [27,28].

Manifestaciones clínicas

El LEC se manifiesta con un espectro clínico amplio, reflejo de la heterogeneidad inmunopatológica de la enfermedad. Su clasificación incluye formas específicas, subdivididas en subtipos agudo (LECA), subagudo (LECSA), crónico (LECC), intermitente (LECI) y ampolloso, así como manifestaciones cutáneas no específicas, generalmente asociadas al lupus eritematoso sistémico (LES) y relacionadas con la actividad sistémica de la

Tabla 1. Espectro clínico del lupus eritematoso cutáneo: lesiones específicas e inespecíficas asociadas a lupus

Categoría	Subtipo	Lesión típica / clave clínica	Distribución	Secuelas	Diagnóstico diferencial (DDx)	Referencias
Específica (LEC)	LECA (agudo)	Eritema malar (“alas de mariposa”) y/o exantema maculopapular fotoinducido. TEN-like: desprendimiento epidérmico raro	Cara (respetando pliegues nasolabiales), cuello, escote; forma diseminada en fotoexpuestos	Generalmente sin cicatriz; discromía variable	Rosácea; dermatomiositis; fotodermatitis; eritema multiforme/TEN-SJS	Wenzel (2019); Ribero (2017); Vale (2023); Elmgren (2023)
Específica (LEC)	LECSA (subagudo)	Placas anulares policíclicas o papuloescamosas psoriasiformes; fotosensibilidad marcada; frecuente inducida por fármacos	Tronco superior y extremidades fotoexpuestas; simétrico	No cicatriz; hipopigmentación residual ocasional	Psoriasis; tiña corporis; eccema numular; erupción polimorfa lumínica	Wenzel (2019); Ribero (2017); Vale (2023); Walling (2009)
Específica (LEC)	LECC (crónico) - Discoide (LD)	Placas infiltradas con hiperqueratosis folicular, atrofia central, borde hiperpigmentado	Cabeza/cuello; cuero cabelludo	Cicatriz, atrofia, discromía; alopecia cicatricial	Liquen plano; sarcoidosis; psoriasis; carcinoma espinocelular sobre lesión crónica	Petty (2020); Elman (2020); Vale (2023); Verdelli (2022)
Específica (LEC)	LECC - Mucoso	Placas eritemato-atróficas/erosivas en mucosa oral; queratosis periférica	Mucosa oral	Riesgo de daño crónico; vigilancia por potencial malignización	Liquen plano oral; leucoplasia; pénfigo/pemfigoide	Vale (2023); Lourenço (2007); Nico (2008)
Específica (LEC)	LECC - Hipertrófico/verrugoso	Placas hiperqueratósicas/verrugosas persistentes	Fotoexpuesto o localizado	Cicatriz/discromía	Verrugas; queratocantoma; carcinoma espinocelular	Vale (2023); Herzum (2022)
Específica (LEC)	LECC - Profundo (paniculitis)	Nódulos/placas subcutáneas dolorosas; lipoatrofia	Brazos, tronco, cara	Lipoatrofia, cicatriz	Paniculitis no lúpica; eritema nodoso; vasculitis	Vale (2023); Herzum (2022)
Específica (LEC)	LECC - Perniótico	Lesiones acrales violáceas inducidas por frío	Dedos, orejas, nariz	Crónica, recidivante	Perniosis idiopática; vasculitis; SAF	Vale (2023); Herzum (2022)
Específica (LEC)	LECI (intermitente, tumidus)	Placas eritemato-edematosas lisas, sin escama; curso recidivante	Fotoexpuesto	No cicatriz ni discromía	Erupción polimorfa lumínica; pseudoinformia; urticaria solar	Vale (2023); Walling (2009)
Específica (LEC)	Ampollosa	Vesículas/ampollas tensas por autoAc contra colágeno VII; siempre en contexto LES	Cara, cuello, axilas; diseminado	Ulceración; cicatriz variable	Penfigoide ampolloso; epidermolísis ampollosa adquirida	Baltaci (2009); Tsuchida (2009)
No específica (LES-asociada)	Raynaud / livedo / vasculitis cutánea	Hallazgos vasculares o inflamatorios no patognómicos	Variable	Variable	SAF; vasculitis primaria; livedo racemosa	Maz (2020); Elmgren (2023)
No específica (LES-asociada)	Alopecia no cicatricial	Efluvio/fragilidad capilar; correlaciona con actividad sistémica	Cuero cabelludo	Reversible	Telógeno/androgenética; tiña; alopecia areata	Maz (2020); Elmgren (2023)
No específica (LES-asociada)	Dermatitis neutrofilicas / nódulos reumatoideos-like	Lesiones inflamatorias inespecíficas	Variable	Variable	Sweet; pioderma gangrenoso; vasculitis	Camarillo (2008); Leal (2021); Sampaio (2021)

Espectro clínico del lupus eritematoso cutáneo (LEC), integrando lesiones específicas por subtipos (lupus eritematoso cutáneo agudo [LECA], subagudo [LECSA], crónico [LECC], intermitente [LECI] y ampolloso) y manifestaciones cutáneas no específicas asociadas al lupus eritematoso sistémico (LES), con énfasis en lesión típica, distribución anatómica, secuelas, diagnóstico diferencial (DDx) y referencias clínicas clave; se incluyen variantes como lupus discoide (LD) y formas severas tipo necrólisis epidérmica tóxica (TEN-like), así como diferenciales relevantes como síndrome de Stevens-Johnson (SJS), necrólisis epidérmica tóxica (TEN), y entidades vasculares/autoinmunes como el síndrome antifosfolípido (SAF).

enfermedad ^[7]. Es importante señalar que la frecuencia relativa de los subtipos de lupus eritematoso cutáneo (LEC) varía entre estudios, en función del diseño metodológico, el origen de la cohorte (dermatológica vs reumatológica) y la inclusión de enfermedad cutánea aislada o asociada a lupus eritematoso sistémico (LES) ^[7,8]. Por ello, las proporciones reportadas deben interpretarse como aproximaciones poblacionales y no como estimaciones universales (Tabla 1).

Lupus eritematoso cutáneo agudo (LECA)

Representa aproximadamente el 15% de los casos de LEC en series poblacionales, y se asocia con alta frecuencia al LES. Su aparición suele coincidir con la fase activa de la enfermedad y puede desencadenarse o exacerbarse por exposición solar aguda. La forma localizada, conocida como eritema malar o “en alas de mariposa”, es la más común y afecta simétricamente las regiones malares y el dorso nasal, respetando los pliegues nasolabiales ^[29]. La forma diseminada se presenta como una erupción maculopapular o urticariforme en zonas fotoexpuestas, incluyendo la cara, cuello, escote y superficies extensoras de las extremidades. La variante similar a la necrólisis epidérmica tóxica (tipo TEN) es infrecuente, se caracteriza por desprendimiento epidérmico extenso y se asocia a necrosis queratinocitaria intensa ^[29-31]. Aunque el LECA se observa típicamente en el contexto de LES, puede presentarse en pacientes sin criterios completos de LES, especialmente cuando el análisis se centra en manifestaciones cutáneas tempranas o incompletas; por tanto, la asociación no debe considerarse universal.

Lupus eritematoso cutáneo subagudo (LECSA)

Corresponde a aproximadamente el 8% de los casos de LEC (estimación variable según cohorte), con alta fotosensibilidad y lesiones predominantemente en zonas fotoexpuestas del tronco superior y extremidades. Las lesiones adoptan dos patrones principales: placas anulares policíclicas o lesiones papuloescamosas psoriasiformes. Suelen ser simétricas, poco infiltradas y se resuelven sin dejar cicatriz, aunque puede persistir hipocromía ^[32,33]. Aproximadamente un tercio de los casos son inducidos por fármacos, siendo los inhibidores de la bomba de protones, antihipertensivos, antifúngicos y agentes inmunomoduladores los más frecuentemente implicados. En raras ocasiones, puede formar parte de síndromes paraneoplásicos o presentar formas especiales como el lupus neonatal y el síndrome de Rowell ^[32-35]. La relación del LECSA con LES es heterogénea; en algunos pacientes predomina el compromiso cutáneo

con serologías variables, mientras que en otros coexiste con actividad sistémica, lo cual debe guiar la evaluación clínica integral.

Lupus eritematoso cutáneo crónico (LECC)

Es la forma más frecuente de LEC, representando más del 70% de los casos. El lupus discoide (LD) es su variante clásica, caracterizado por placas eritematosas infiltradas con hiperqueratosis folicular, atrofia central e hiperpigmentación periférica, frecuentemente localizadas en la cabeza y el cuello. Puede causar cicatrices desfigurantes y alopecia cicatricial cuando afecta el cuero cabelludo. El lupus discoide mucoso compromete principalmente la mucosa oral y se ha asociado con riesgo de transformación maligna ^[4,35,36]. Otras variantes de LECC incluyen el lupus hipertrófico o verrugoso, lupus profundo o paniculitis lúpica, lupus perniótico, lupus comedogénico y la forma de sobreposición con liquen plano, cada una con patrones clínicos y diagnósticos diferenciales específicos ^[35-37]. En contraste con LECA/LECSA, el LECC se asocia con menor frecuencia a LES, aunque requiere vigilancia longitudinal debido al riesgo de evolución sistémica en un subgrupo de pacientes.

Lupus eritematoso cutáneo intermitente (LECI)

Conocido también como lupus tumidus, se caracteriza por placas eritematoedematosas, lisas y sin descamación, predominantemente en zonas fotoexpuestas. Su curso es recurrente y se distingue por no dejar cicatriz ni discromía ^[37]. Se asocia raramente al LES y muestra escasa positividad serológica. Debe diferenciarse de erupciones polimorfas a la luz, pseudolinfomas cutáneos y otras dermatosis infiltrativas benignas ^[37-39].

Lupus eritematoso cutáneo ampollosa

Esta forma es una dermatosis ampollosa autoinmune mediada por autoanticuerpos dirigidos contra el colágeno VII, siempre en el contexto de LES ^[39]. Se presenta con vesículas y ampollas tensas sobre piel sana o eritematosa, localizadas preferentemente en cara, cuello, axilas y región supraclavicular. Su aparición puede preceder o coincidir con el diagnóstico de LES, y se ha relacionado con alta actividad sistémica, incluyendo nefritis lúpica y manifestaciones neuropsiquiátricas ^[39,40]. Dado su fuerte vínculo con actividad sistémica, su identificación debe considerarse un marcador clínico de LES activo y amerita evaluación inmunológica y orgánica completa.

Manifestaciones cutáneas no específicas

Incluyen un amplio grupo de alteraciones dermatológicas asociadas al LES, pero no exclusivas de éste, como el fenómeno de Raynaud, livedo reticularis, vasculitis cutánea, alopecia no cicatricial, nódulos reumatoideos, y dermatosis neutrofilicas [41]. Aunque no forman parte de las lesiones específicas de LEC, su identificación puede orientar hacia actividad sistémica y requiere una evaluación clínica integral [41,42]. Estas manifestaciones suelen correlacionarse mejor con actividad sistémica global que con actividad cutánea aislada, por lo que deben interpretarse como señales de alerta clínica para reevaluación multisistémica.

Tratamiento convencional

El abordaje terapéutico del LEC se basa en la combinación de intervenciones locales y sistémicas, adaptadas al subtipo clínico y a la extensión de las lesiones. Debido al carácter crónico, inflamatorio y recurrente de esta enfermedad, una proporción considerable de pacientes requiere manejo prolongado [43]. Sin embargo, actualmente existe una limitada disponibilidad de medicamentos aprobados específicamente para su uso en LEC, tanto en Europa como en Estados Unidos. Se ha documentado que el hábito tabáquico y la forma discoide se asocian con una menor probabilidad de alcanzar remisión duradera [2,43,44]. En este contexto, la evaluación objetiva de respuesta terapéutica es fundamental, y se recomienda el uso de índices validados como el Cutaneous Lupus Erythematosus Disease Area and Severity Index (CLASI), particularmente en enfermedad moderada a severa o refractaria, con el fin de cuantificar actividad y daño cutáneo y estandarizar la comparación entre estudios.

Dentro del tratamiento tópico, la fotoprotección estricta con filtros solares de amplio espectro constituye una medida esencial en todos los pacientes. Para las lesiones localizadas, los corticosteroides tópicos de alta potencia, como la fluocinonida, se consideran la opción inicial más efectiva. En determinadas localizaciones, como el cuero cabelludo, puede utilizarse triamcinolona intralesional. No obstante, su aplicación prolongada está limitada por la posibilidad de atrofia cutánea y por su escasa eficacia en formas extensas [43,45]. Los inhibidores tópicos de la calcineurina, como pimecrolimus o tacrolimus, han sido empleados en forma no autorizada en lesiones faciales resistentes, especialmente para mantener la remisión, aunque no suelen controlar los brotes activos. En las variantes hipertróficas, se ha sugerido el uso de retinoides tópicos como el tazaroteno o la tretinoína, también fuera de indicación formal [45,46]. Estas estrategias pueden considerarse especialmente útiles en enfermedad localizada o como terapia adyuvante para reducir la necesidad de inmunosupresión sistémica.

Cuando las lesiones abarcan amplias superficies o no responden al manejo tópico, es necesario recurrir a agentes sistémicos. Los glucocorticoides orales o intravenosos (como prednisolona o dexametasona) son ampliamente utilizados debido a su potente efecto inmunosupresor y suelen indicarse para controlar las fases activas de la enfermedad [45]. No obstante, se recomienda restringir su uso a cursos cortos como terapia puente, debido a su perfil de toxicidad y a la limitada sostenibilidad de la respuesta cutánea con exposición prolongada. Asimismo, los antipalúdicos, entre ellos la hidroxyclorequina (HCQ) y la cloroquina (CQ), constituyen pilares en el tratamiento inmunomodulador del LEC. La HCQ es preferida por su perfil de seguridad más favorable. En casos donde estos fármacos no son bien tolerados o resultan ineficaces, la mepacrina puede emplearse como alternativa o en combinación. Aunque el mecanismo de acción de estos agentes no se ha definido con exactitud, se postula que ejercen su efecto mediante la inhibición de receptores tipo toll (TLR) y la modulación de la producción de interferones tipo I [46,47]. La respuesta clínica a estos fármacos es variable, y hasta la fecha no se han identificado biomarcadores que predigan con certeza la eficacia del tratamiento. En pacientes con exposición solar limitada y uso prolongado de glucocorticoides, se recomienda la suplementación con vitamina D para prevenir alteraciones en el metabolismo óseo [45,47,48]. Dado que una proporción no menor de pacientes permanece con actividad cutánea pese a antipalúdicos, es frecuente la necesidad de escalamiento terapéutico a agentes sistémicos convencionales.

Las recomendaciones terapéuticas de sociedades científicas europeas incluyen como opciones de segunda y tercera línea al metotrexato (MTX), la dapsona y el micofenolato mofetilo (MMF), todos ellos con utilidad demostrada en pacientes refractarios a antipalúdicos. Por otro lado, fármacos como la ciclofosfamida, si bien utilizados en LES con compromiso orgánico severo, no se recomiendan como estrategia para control cutáneo aislado debido a su perfil de toxicidad y a la limitada evidencia específica en LEC [46]. En situaciones clínicas específicas, como en las formas hipertróficas, los retinoides orales (acitretina) han evidenciado eficacia en estudios abiertos no controlados [46,47]. En casos severos o resistentes a múltiples líneas terapéuticas, se ha recurrido a agentes como la talidomida o la lenalidomida, aunque su uso debe restringirse debido al riesgo de efectos adversos serios, entre ellos la neurotoxicidad y la teratogenicidad, lo que obliga a establecer estrictas medidas de prevención del embarazo [44,46,49]. Estas alternativas deben considerarse en un esquema escalonado, según severidad, extensión, refractariedad y perfil de seguridad, priorizando desenlaces objetivos para evaluar respuesta (p.ej., CLASI) y evitando exposición innecesaria a inmunosupresión de mayor riesgo (Tabla 2).

Tabla 2. Tratamiento convencional del lupus eritematoso cutáneo: dosis en mg/kg/día, dianas inmunológicas y nivel de evidencia

Fármaco	Dosis (mg/kg/día) / esquema	Mecanismo / diana	Escenario clínico	Evidencia clínica (origen)	Referencias
Hidroxicloroquina (HCQ)	5 mg/kg/día (máx. 400 mg/día)	Inhíbe TLR 7/9, reduce IFN-I y activación dendrítica	1ª línea sistémica en LEC moderado-severo	Revisiones/consensos; evidencia clínica variada	Verdelli (2022); Sprow (2022); Wenzel (2019)
Cloroquina (CQ)	~4 mg/kg/día (según equivalencia de base; uso limitado)	Similar HCQ	Alternativa si HCQ falla/intolerancia	Evidencia clínica + experiencia	Verdelli (2022); Kus (2021)
Mepacrina/quinacrina	~1,5 mg/kg/día (habitual 100 mg/día)	Sinergia con HCQ/CQ; inmunomodulador	Refractario a antipalúdicos en mono	Observacional/uso off-label	Verdelli (2022); Kus (2021)
Glucocorticoide sistémico (prednisona equivalente)	0,25–0,5 mg/kg/día (corto curso)	Inmunosupresión rápida	Brotos severos como “puente”	Práctica clínica; evidencia indirecta	Verdelli (2022); Vale (2023)
Metotrexato (MTX)	0,15–0,3 mg/kg/semana (máx. 25 mg/sem)	Inhibición proliferación linfoide / adenosina	2ª línea (refractario a antipalúdicos)	Observacional + recomendaciones europeas	Verdelli (2022); Vale (2023)
Micofenolato mofetilo (MMF)	20–30 mg/kg/día (dividido cada 12 h)	Inhíbe IMPDH, proliferación linfocitaria	Refractario; LECC/LECSA severo	Observacional/uso extrapolado de LES	Verdelli (2022); Vale (2023)
Dapsona	1–2 mg/kg/día	Anti-neutrófilico; reduce NETosis	Ampollosos; vasculitis cutánea	Observacional/experiencia clínica	Verdelli (2022); Vale (2023)
Acitretina	0,3–0,5 mg/kg/día	Modula queratinización, antiinflamatorio	LECC hipertrófico/verrugoso	Abiertos no controlados	Herzum (2022); Vale (2023)
Talidomida	0,5–1 mg/kg/día (habitual 50–100 mg/día)	Anti-TNF, inmunomodulación	Refractario severo (última línea)	Estudios pequeños; alta eficacia pero toxicidad	Verdelli (2022); Fayard (2022)
Lenalidomida	~0,1 mg/kg/día (p.ej., 5–10 mg/día según caso)	Similar a talidomida, diferente perfil	Refractario con intolerancia talidomida	Casos/series	Verdelli (2022)

Tratamiento convencional del LEC con un enfoque escalonado, incluyendo dosis estandarizadas en mg/kg/día (o mg/kg/semana), mecanismo o diana inmunológica, escenarios clínicos y nivel de evidencia; se sintetizan antipalúdicos (hidroxicloroquina [HCQ], cloroquina [CQ] y mepacrina/quinacrina), glucocorticoides sistémicos, inmunomoduladores o inmunosupresores como metotrexato (MTX), micofenolato mofetilo (MMF), dapsona, acitretina, talidomida y lenalidomida, destacando vías inmunopatogénicas vinculadas al eje interferón tipo I (IFN-I), receptores tipo Toll (TLR), producción de trampas extracelulares de neutrófilos (NETs) y NETosis, así como dianas metabólicas como inosina monofosfato deshidrogenasa (IMPDH), con mención de mediadores inflamatorios clásicos como factor de necrosis tumoral (TNF).

Tratamientos innovadores y medicina traslacional en el manejo del lupus eritematoso cutáneo

El desarrollo de terapias emergentes en LEC se ha orientado hacia dianas inmunológicas definidas por su inmunopatogénesis, especialmente el eje interferón tipo I (IFN-I) y la señalización JAK/STAT, la activación y coestimulación linfocitaria T-B, la supervivencia de linfocitos B mediada por BlyS, y la participación de células dendríticas plasmocitoides (pDCs). En esta sección, se sintetiza la evidencia clínica disponible de agentes innovadores organizados según su punto de intervención inmunológica, diferenciando fármacos aprobados para LES con beneficio cutáneo, usos off-label reportados y terapias en investigación.

Modulación del tráfico linfocitario (S1PR1)

Amiselimod es un modulador oral altamente selectivo del receptor 1 de esfingosina-1-fosfato (S1PR1), que actúa inhibiendo el tráfico linfocitario hacia tejidos periféricos, un proceso central en la inflamación autoinmune crónica. Su mecanismo es particularmente relevante en el LEC, donde el infiltrado linfocitario dérmico CD4+/CD8+ participa activamente en el daño epidérmico y la perpetuación de las lesiones. Tanaka *et al.* realizaron un estudio fase Ib, abierto y multicéntrico en Japón, con 17 pacientes con LES que recibieron amiselimod a dosis de 0,2 o 0,4 mg diarios por 24 semanas [50]. El tratamiento se asoció con una reducción sostenida del recuento de linfocitos periféricos y una mejoría clínica en siete pacientes (41,2%) con disminución

≥4 puntos en el índice SLEDAI-2K, indicador también sensible a cambios cutáneos. Asimismo, se observó descenso de anticuerpos anti-ADN en el 22,2% de los pacientes, lo cual podría reflejar control serológico de la enfermedad. No se reportaron eventos adversos mayores ni toxicidad cardíaca, aunque cinco pacientes interrumpieron por linfopenia severa. Estos hallazgos sugieren que amiselimod podría ofrecer una estrategia inmunomoduladora dirigida en pacientes con LEC, con buen perfil de tolerabilidad y potencial beneficio sobre la actividad cutánea [50]. Sin embargo, dado que se trata de un estudio pequeño en LES y no específicamente diseñado para LEC aislado, la extrapolación a subtipos cutáneos refractarios requiere validación en ensayos clínicos específicos con desenlaces cutáneos objetivos (p.ej., CLASI).

Bloqueo de coestimulación T-B (CD40-CD40L)

Dapirolizumab pegol (DZP) es un anticuerpo monoclonal anti-CD40L pegilado que interrumpe la coestimulación entre células T y B, interfiriendo así con la cascada de activación linfocitaria que subyace en el desarrollo de lesiones cutáneas en el LEC. Esta vía es clave en la hiperreactividad inmunológica dirigida contra antígenos epidérmicos y en la producción de autoanticuerpos con potencial citotóxico dérmico. En un estudio fase II aleatorizado y controlado con placebo, Furie et al. evaluaron la eficacia y seguridad de DZP administrado por vía intravenosa cada 4 semanas durante 24 semanas en pacientes con LES moderado a severo bajo tratamiento estándar. Aunque no se alcanzó significancia estadística en el modelo de respuesta dosis-dependiente ($p=0,07$), se evidenciaron mejoras clínicas e inmunológicas en todos los grupos tratados, incluyendo reducción de puntuaciones en índices como CLASI (Cutaneous Lupus Erythematosus Disease Area and Severity Index), lo cual sugiere un efecto terapéutico en actividad cutánea [51]. La frecuencia de eventos adversos graves fue baja y comparable al placebo. Tras la suspensión de DZP, se observó reversión de los beneficios y aumento de brotes, reflejando un posible efecto dependiente de la exposición. A pesar de la falta de significancia en el objetivo primario, los datos respaldan el estudio de DZP como terapia dirigida con implicaciones potenciales en LEC, especialmente en pacientes con actividad cutánea persistente o refractaria [51]. Dado su mecanismo, DZP representa un ejemplo de intervención traslacional al bloquear un eje clave de cooperación inmunológica T-B, potencialmente relevante en formas cutáneas persistentes donde predomina activación adaptativa.

Inhibición del eje BlyS (supervivencia de células B)

Belimumab es un anticuerpo monoclonal humanizado que inhibe el estimulador de linfocitos B (BlyS), bloqueando una vía fundamental para la supervivencia y activación de células B autoreactivas, implicadas en la génesis de autoanticuerpos y en la inflamación cutánea del LEC. Salle et al. realizaron un estudio multicéntrico, retrospectivo y observacional con 16 pacientes con LEC histológicamente confirmado, todos refractarios a hidroxicloroquina y al menos dos tratamientos sistémicos previos. Belimumab se administró por vía intravenosa a dosis de 10 mg/kg según el esquema aprobado para LES. A los seis meses de tratamiento, el 50% de los pacientes alcanzó una mejoría clínica definida como una reducción ≥50% en la puntuación del índice CLASI mientras que el 19% logró una respuesta completa. La mejor respuesta se observó en pacientes con fototipos IV a VI (78% vs 18%; $p=0,04$), lo que sugiere una posible influencia fenotípica en la eficacia terapéutica [52]. Si bien no se registraron eventos adversos y algunos pacientes con LES asociado mostraron reducción en la dosis de glucocorticoides y en el SLEDAI-2K, el efecto clínico fue limitado en casos severos y persistentes. Esto refleja el potencial de belimumab como estrategia inmunomoduladora dirigida en LEC, particularmente en formas crónicas leves o en pacientes con fototipos altos, y justifican su evaluación como terapia de segunda línea dentro del enfoque de medicina traslacional [52]. Estos datos aportan un estimado cuantitativo de respuesta (CLASI-50 en 50% a 6 meses), útil para contextualizar el rendimiento esperado en práctica clínica en enfermedad refractaria.

Depleción de pDCs (reducción upstream de IFN-I)

VIB7734 es un anticuerpo monoclonal diseñado para inducir la citotoxicidad celular dependiente de anticuerpos contra células dendríticas plasmocitoides (pDCs), que son la principal fuente de interferón tipo I (IFN-I) en el LEC y desempeñan un rol fundamental en la amplificación de la respuesta inmune tanto innata como adaptativa a nivel dérmico. Karnell et al. evaluaron su eficacia y seguridad en un estudio fase I, en el cual VIB7734 demostró una depleción rápida y sostenida de pDCs circulantes y tisulares, con una reducción mediana del 97,6% en la piel de pacientes con LEC a los 85 días de tratamiento [53]. Esta disminución de pDCs se asoció con una reducción significativa de la actividad local de IFN-I y mejoría clínica de las lesiones cutáneas. El perfil de seguridad fue comparable al placebo y no se reportaron eventos adversos graves. Además, el análisis

de biomarcadores indicó que los pacientes con mayor actividad basal de IFN-I obtuvieron mayor beneficio clínico, lo que subraya el papel central de las pDCs en la fisiopatología del LEC [53]. Este tipo de estrategia terapéutica “upstream” es especialmente atractiva en pacientes con firma de IFN elevada, permitiendo una aproximación de medicina de precisión basada en biomarcadores.

Bloqueo directo del receptor de IFN-I (IFNARI)

Anifrolumab es un anticuerpo monoclonal completamente humanizado que bloquea el receptor del interferón tipo I (IFNARI), interrumpiendo una de las principales vías proinflamatorias implicadas en el daño cutáneo del LEC mediado por activación persistente del eje interferón. Plüß *et al.* presentaron un caso clínico de una paciente con LES con manifestaciones cutáneas refractarias a múltiples terapias inmunosupresoras, incluyendo glucocorticoides, hidroxicloroquina, micofenolato mofetilo y belimumab. Tras cambiar a anifrolumab intravenoso, la paciente experimentó una respuesta clínica rápida con reducción del índice CLASI (Cutaneous Lupus Erythematosus Disease Area and Severity Index) de 17 a 7 en solo ocho semanas. Esta observación fue contextualizada con evidencia de ensayos fase II y III, donde anifrolumab demostró mejoras sostenidas en las puntuaciones CLASI desde la semana 12, confirmando su impacto en las manifestaciones cutáneas del LES [54]. Aunque en su formulación subcutánea los resultados a corto plazo no difirieron del placebo, los beneficios clínicos fueron evidentes en análisis prolongados (24 y 52 semanas). Lo que puede sugerir y posicionar a esta molécula como una terapia dirigida eficaz en LEC refractario, con respuesta rápida y sostenida, especialmente en pacientes con hiperactividad del eje IFN, reforzando el enfoque terapéutico basado en dominios clínicos dentro de la medicina traslacional [54]. En conjunto, anifrolumab representa una terapia dirigida con eficacia demostrada en manifestaciones cutáneas dentro del espectro LES, y su beneficio sugiere aplicabilidad en subgrupos de LEC refractario dominados por hiperactividad del eje IFN-I, particularmente cuando se documenta actividad cutánea persistente con CLASI elevado.

Inhibición de señalización intracelular (JAK/SYK)

Filgotinib (FIL) es un inhibidor selectivo de la quinasa Janus 1 (JAK1), y lanraplenib (LANRA) actúa inhibiendo la tirosina quinasa asociada al bazo (SYK), ambas enzimas implicadas en la transducción de señales proinflamatorias clave en la patogenia del LEC particularmente en la activación de vías del interferón tipo I y en la amplificación de la respuesta linfocitaria

dérmica. Werth *et al.* evaluaron en un estudio fase II, aleatorizado, doble ciego y controlado con placebo, la seguridad y eficacia de estos agentes en 45 pacientes con LEC activo moderado a severo. A las 12 semanas, aunque no se alcanzó significancia estadística en la variable principal cambio en la puntuación del CLASI-A (Cutaneous Lupus Erythematosus Disease Area and Severity Index-Activity), se observó una mayor reducción en el grupo FIL (-8,7) frente a LANRA (-4,5) y placebo (-5,5). Además, el 68,8% de los pacientes con FIL logró una mejoría ≥ 5 puntos en CLASI-A, y el 50% alcanzó una reducción $\geq 50\%$ en la actividad cutánea, frente a 37,5% con placebo [55]. Ambos fármacos fueron bien tolerados, aunque se reportaron tres eventos adversos serios (dos con LANRA y uno con FIL). Si bien el desenlace primario no se cumplió, FIL mostró una tendencia clínica favorable, especialmente en subgrupos seleccionados, lo que lo posiciona como una estrategia innovadora con potencial terapéutico en LEC, sustentada en mecanismos moleculares dirigidos [55]. Este estudio aporta un estimado cuantitativo de respuesta clínicamente útil (CLASI-50 del 50% con FIL a 12 semanas), aunque debe interpretarse con cautela por el tamaño muestral y el no cumplimiento del desenlace primario.

Ruxolitinib es un inhibidor selectivo de las quinasas Janus 1 y 2 (JAK1/2), cuya relevancia terapéutica en LEC, se fundamenta en la participación directa de la vía JAK-STAT en la amplificación de la señal del interferón tipo I, central en la fisiopatología de esta enfermedad. Park *et al.* reportaron el caso de una paciente con lupus eritematoso sistémico y lupus discoide (DLE) refractario del cuero cabelludo, quien mostró mejoría clínica evidente tras dos meses de aplicación diaria de crema tópica de ruxolitinib al 1,5%. La paciente había fracasado a terapias estándar como halobetasol y tratamiento sistémico con hidroxicloroquina y belimumab. El uso de ruxolitinib se asoció a reducción de la inflamación cutánea, desaparición progresiva de la placa violácea escamosa y signos incipientes de repoblación folicular [56]. Este hallazgo resulta particularmente relevante, dado que representa la primera evidencia publicada de eficacia del ruxolitinib tópico en lesiones de LEC del cuero cabelludo con alopecia cicatricial. Aunque se trata de un reporte aislado, se suma a la creciente evidencia preclínica y clínica que apoya la inhibición dirigida de JAK como una estrategia prometedora y localizada, con menor perfil de toxicidad sistémica, en pacientes con manifestaciones cutáneas de lupus resistentes a terapias convencionales [56]. Considerar la complejidad de estas moléculas, supone un ejercicio de interés clínico para poner en manifiesto terapias en investigación y la eficacia de otras ya emuladas en el manejo del LEC, como fundamentar según su gradiente de especificidad molecular. Este tipo de intervenciones tópicamente dirigidas representa una vía atractiva para enfermedad

localizada refractaria, donde el riesgo-beneficio de inmunosupresión sistémica es menos favorable.

La evidencia disponible de terapias innovadoras se comprende mejor cuando se integra su punto de intervención fisiopatológica, su estatus clínico (aprobado, uso off-label o en investigación) y la magnitud de respuesta en desenlaces cutáneos objetivos cuando están disponibles (p.ej., CLASI). (Tabla 3).

CONCLUSIONES

El LEC representa una manifestación dermatológica compleja y multifacética de la autoinmunidad, cuyo abordaje exige una comprensión profunda de su heterogeneidad clínica, inmunopatología específica y respuesta terapéutica variable. A pesar de los avances en terapias convencionales, muchos pacientes continúan enfrentando formas refractarias, lo que ha impulsado la investigación traslacional hacia tratamientos dirigidos con base en blancos moleculares precisos. La irrupción de agentes biológicos y pequeñas moléculas que modulan rutas inmunes específicas, como el eje interferón tipo I, las quinasas JAK o las células dendríticas plasmocitoides, marca un cambio de paradigma en el

manejo del LEC, hacia una medicina personalizada, más eficaz y con menor toxicidad sistémica. Sin embargo, la evidencia disponible continúa siendo heterogénea entre subtipos clínicos, con limitaciones en tamaño muestral y en la disponibilidad de ensayos clínicos diseñados específicamente para LEC aislado. En este escenario, el uso sistemático de desenlaces objetivos y reproducibles, como CLASI, resulta esencial para cuantificar respuesta terapéutica, comparar intervenciones y orientar decisiones clínicas basadas en evidencia. Este escenario exige al clínico no solo una actualización constante, sino también una visión crítica que integre la evidencia emergente con la experiencia clínica para optimizar el cuidado de los pacientes.

Contribución de los autores

Todos los autores han contribuido en la concepción, redacción de borrador- redacción del manuscrito final, revisión y aprobación del manuscrito

Declaración de conflictos de interés

Los autores no declaran conflictos de interés.

Tabla 3. Terapias emergentes y dirigidas en lupus eritematoso cutáneo: blanco inmunológico, esquema terapéutico y evidencia clínica

Terapia	Dosis (mg/kg o esquema)	Diana / mecanismo	Escenario	Evidencia (tipo de estudio)	Referencias
Belimumab (anti-BLyS)	10 mg/kg IV (semanas 0,2,4 y luego cada 4 sem)	Inhibe supervivencia células B	Refractario (especialmente LECC/ LEC con LES)	Observacional multicéntrico (CLASI-50 en 50%)	Salle (2020)
Anifrolumab (anti-IFNARI)	300 mg IV cada 4 semanas (≈4 mg/kg si 70 kg)	Bloquea señal IFN tipo I	Refractario con firma IFN alta	ECA en LES con respuesta cutánea + caso clínico	Plüß (2022)
VIB7734 (depleción pDCs)	Esquema por protocolo (no estandarizado)	Reduce fuente upstream IFN-I	Enfermedad refractaria	Fase I (biomarcadores + actividad cutánea)	Karnell (2021)
Dapirolizumab pegol (anti-CD40L)	IV cada 4 semanas (esquema ensayo)	Bloquea coestimulación T-B	Refractario / LES con actividad cutánea	Fase II ECA	Furie (2021)
Filgotinib (JAK1)	100-200 mg/día (ensayo) ≈1,5-3 mg/kg/día	Bloquea vía JAK/STAT	LEC moderado-severo	Fase II ECA (CLASI-A)	Werth (2022)
Lanraplenib (SYK)	Esquema ensayo	Señalización BCR/innata	LEC moderado-severo	Fase II ECA	Werth (2022)
Ruxolitinib tópico 1,5%	No aplica (tópico)	JAK1/2 local	Enfermedad localizada refractaria (cuero cabelludo)	Reporte de caso	Park (2022)
Amiselimod (SIPRI)	0,2-0,4 mg/día (≈0,003-0,006 mg/kg/día)	Modula tráfico linfocitario	LES (potencial extrapolación a LEC)	Fase Ib abierta (LES)	Tanaka (2020)

Terapias emergentes y dirigidas para LEC refractario (y/o manifestaciones cutáneas dentro del LES), organizadas por su blanco inmunológico, esquema de administración y respaldo de evidencia clínica (ensayo clínico aleatorizado [ECA], fase I/II, observacional o reporte de caso); incluye terapias anti-estimulador de linfocitos B (anti-BLyS), bloqueo del receptor de interferón tipo I (IFNARI), depleción de células dendríticas plasmocitoides (pDCs), bloqueo de coestimulación T-B (anti-CD40L), inhibidores intracelulares como Janus quinasas (JAK) y transductores de señal y activadores de transcripción (STAT) vía JAK/STAT, inhibición de tirosina quinasa del bazo (SYK) y modulación del receptor 1 de esfingosina-1-fosfato (SIPRI), incluyendo esquemas intravenosos (IV) y tópicos, y desenlaces estandarizados como el índice Cutaneous Lupus Erythematosus Disease Area and Severity Index (CLASI) y su componente de actividad (CLASI-A), así como conceptos de señalización por receptor del linfocito B (BCR).

Financiamiento

Autofinanciado.

Declaración de disponibilidad de datos: No aplica.

Declaración de uso de inteligencia artificial generativa

No se utilizó inteligencia artificial generativa.

ORCID

Juan Santiago Serna – Trejos: <https://orcid.org/0000-0002-3140-8995>

Luisa María Muñoz – Quiroga: <https://orcid.org/0000-0003-0434-0953>

Paula Catalina Pérez – Sánchez: <https://orcid.org/0009-0003-5459-4190>

Diego Alexander Lucero – Guanga: <https://orcid.org/0009-0007-2993-8552>

Michael Andres Davalos – Macias: <https://orcid.org/0009-0001-0970-1765>

Sara María Vieira – Rios: <https://orcid.org/0009-0005-9239-8881>

Jessica Mariany Vargas – Chitiva: <https://orcid.org/0009-0006-2052-9034>

Daniela López – Londoño: <https://orcid.org/0009-0006-7891-8817>

REFERENCIAS

- Wenzel J. Cutaneous lupus erythematosus: new insights into pathogenesis and therapeutic strategies. *Nat Rev Rheumatol*. 2019;15(9):519-32. doi: [10.1038/s41584-019-0272-0](https://doi.org/10.1038/s41584-019-0272-0).
- Petty AJ, Floyd L, Henderson C, Nicholas MW. Cutaneous Lupus Erythematosus: Progress and Challenges. *Curr Allergy Asthma Rep*. 2020;20(5):12. doi: [10.1007/s11882-020-00906-8](https://doi.org/10.1007/s11882-020-00906-8).
- Petri M, Orbai AM, Alarcón GS, Gordon C, Merrill JT, Fortin PR, et al. Derivation and validation of the systemic lupus international collaborating clinics classification criteria for systemic lupus erythematosus. *Arthritis Rheum*. 2012;64(8):2677-86. doi: [10.1002/art.34473](https://doi.org/10.1002/art.34473).
- Ribero S, Sciascia S, Borradori L, Lipsker D. The Cutaneous Spectrum of Lupus Erythematosus. *Clin Rev Allergy Immunol*. 2017;53(3):291-305. doi: [10.1007/s12016-017-8627-2](https://doi.org/10.1007/s12016-017-8627-2).
- Lenormand C, Lipsker D. Lupus erythematosus: Significance of dermatologic findings. *Ann Dermatol Venereol*. 2021;148(1):6-15. doi: [10.1016/j.annder.2020.08.052](https://doi.org/10.1016/j.annder.2020.08.052).
- Vale ECS do, Garcia LC. Cutaneous lupus erythematosus: a review of etiopathogenic, clinical, diagnostic and therapeutic aspects. *An Bras Dermatol*. 2023;98(3):355-72. doi: [10.1016/j.abd.2022.09.005](https://doi.org/10.1016/j.abd.2022.09.005).
- Elmgren J, Nyberg F. Clinical aspects of cutaneous lupus erythematosus. *Front Med (Lausanne)*. 2023;9:984229. doi: [10.3389/fmed.2022.984229](https://doi.org/10.3389/fmed.2022.984229).
- Elman SA, Joyce C, Braudis K, Chong BF, Fernandez AP, Furukawa F, et al. Creation and Validation of Classification Criteria for Discoid Lupus Erythematosus. *JAMA Dermatology*. 2020;156(8):901-6. doi: [10.1001/jamadermatol.2020.1698](https://doi.org/10.1001/jamadermatol.2020.1698).
- Maz MP, Michelle Kahlenberg J. Cutaneous and systemic connections in lupus. *Curr Opin Rheumatol*. 2020;32(6):583-9. doi: [10.1097/BOR.0000000000000739](https://doi.org/10.1097/BOR.0000000000000739).
- Chanprapaph K, Tankunakorn J, Suchonwanit P, Rutnin S. Dermatologic Manifestations, Histologic Features and Disease Progression among Cutaneous Lupus Erythematosus Subtypes: A Prospective Observational Study in Asians. *Dermatol Ther (Heidelb)*. 2021;11(1):131-47. doi: [10.1007/s13555-020-00471-y](https://doi.org/10.1007/s13555-020-00471-y).
- Oh EH, Kim EJ, Ro YS, Ko JY. Ten-year retrospective clinicohistological study of cutaneous lupus erythematosus in Korea. *J Dermatol*. 2018;45(4):436-43. doi: [10.1111/1346-8138.14233](https://doi.org/10.1111/1346-8138.14233).
- Little AJ, Vesely MD. Cutaneous lupus erythematosus: Current and future pathogenesis-directed therapies. *Yale J Biol Med*. 2020;93(1):81-95.
- Tayer-Shifman OE, Rosen CF, Wakani L, Touma Z. Novel biological therapeutic approaches to cutaneous lupus erythematosus. *Expert Opin Biol Ther*. 2018;18(10):1041-7. doi: [10.1080/14712598.2018.1513484](https://doi.org/10.1080/14712598.2018.1513484).
- Presto JK, Hejazi EZ, Werth VP. Biological therapies in the treatment of cutaneous lupus erythematosus. *Lupus*. 2017;26(2):115-8. doi: [10.1177/0961203316670731](https://doi.org/10.1177/0961203316670731).
- Xie L, Lopes Almeida Gomes L, Stone CJ, Faden DF, Werth VP. An update on clinical trials for cutaneous lupus erythematosus. *J Dermatol*. 2024;51(7):885-94. doi: [10.1111/1346-8138.17161](https://doi.org/10.1111/1346-8138.17161).
- Oke V, Wahren-Herlenius M. Cutaneous lupus erythematosus: Clinical aspects and molecular pathogenesis. *J Intern Med*. 2013;273(6):544-54. doi: [10.1111/joim.12057](https://doi.org/10.1111/joim.12057).
- Stannard JN, Kahlenberg JM. Cutaneous lupus erythematosus: Updates on pathogenesis and associations with systemic lupus. *Curr Opin Rheumatol*. 2016;28(5):453-9. doi: [10.1097/BOR.0000000000000308](https://doi.org/10.1097/BOR.0000000000000308).
- Chen KL, Krain RL, Werth VP. Advancing understanding, diagnosis, and therapies for cutaneous lupus erythematosus within the broader context of systemic lupus erythematosus. *Fl000Research*. 2019;8:17787. doi: [10.12688/fl000research.17787.1](https://doi.org/10.12688/fl000research.17787.1).
- Yu C, Chang C, Zhang J. Immunologic and genetic considerations of cutaneous lupus erythematosus: A comprehensive review. *J Autoimmun*. 2013;41:34-45. doi: [10.1016/j.jaut.2013.01.007](https://doi.org/10.1016/j.jaut.2013.01.007).
- Atisha-fregoso Y, Toz B, Diamond B. Meant to B: B cells as a therapeutic target in systemic lupus erythematosus. *J Clin Invest*. 2021;131(12):e149095. doi: [10.1172/JCI149095](https://doi.org/10.1172/JCI149095).
- Maz MP, Kahlenberg JM. Cutaneous and Systemic Connections in Lupus. *Curr Opin Rheumatol*. 2020;32(6):583-9. doi: [10.1097/BOR.0000000000000739](https://doi.org/10.1097/BOR.0000000000000739).
- Ali N, Michael D. Regulatory T cells in skin. *Immunology*. 2017;152:372-81. doi: [10.1111/imm.12791](https://doi.org/10.1111/imm.12791).
- Richmond JM, Haddadi N sadat, Mande P, Brodeur TY, Hao K, Ryan GE, et al. Th2 to Th1 Transition Is Required for Induction of Skin Lesions in an Inducible and Recurrent Murine Model

- of Cutaneous Lupus – Like Inflammation. *Front Immunol.* 2022;13:883375. doi: [10.3389/fimmu.2022.883375](https://doi.org/10.3389/fimmu.2022.883375).
24. Grönhagen CM, Fored CM, Granath F, Nyberg F. Cutaneous lupus erythematosus and the association with systemic lupus erythematosus: a population-based cohort of 1088 patients in Sweden. *Br J Dermatol.* 2011;164(6):1335-41. doi: [10.1111/j.1365-2133.2011.10272.x](https://doi.org/10.1111/j.1365-2133.2011.10272.x)
 25. Izquierdo JAA, Martínez NC, Lázaro P. Características epidemiológicas de los pacientes con lupus eritematoso cutáneo. *Actas Dermosifiliogr.* 2014;105(1):69-73. doi: [10.1016/j.ad.2013.09.005](https://doi.org/10.1016/j.ad.2013.09.005).
 26. Maillet M, Tounkara BS, Vagner D, Bagny K, Duquenne S, Lartigau-Roussin C, et al. Epidemiology of Isolated Cutaneous Lupus Erythematosus in the Multiethnic Population of Reunion Island: A Retrospective Multicenter Study. *J Rheumatol.* 2025;52(3):251-256. doi: [10.3899/jrheum.2024-0661](https://doi.org/10.3899/jrheum.2024-0661)
 27. Patel P, Werth V. Cutaneous lupus erythematosus : a review. *Dermatol Clin.* 2002;20(0733):373-85. doi: [10.1016/s0733-8635\(02\)00016-5](https://doi.org/10.1016/s0733-8635(02)00016-5).
 28. Ávila DGF, Maldonado MR, Anzola LPC. Epidemiology and demographics of cutaneous lupus erythematosus in Colombia between 2015 and 2019. *Reumatismo.* 2023;75(1):23-7. doi: [0.4081/reumatismo.2023.1568](https://doi.org/10.4081/reumatismo.2023.1568).
 29. Du F, Qian W, Zhang X, Zhang L, Shang J. Prevalence of oral mucosal lesions in patients with systemic Lupus Erythematosus: a systematic review and meta-analysis. *BMC Oral Health.* 2023;23(1):1030. doi: [10.1186/s12903-023-03783-5](https://doi.org/10.1186/s12903-023-03783-5).
 30. Khatibi M, Shakoorpour AH, Jahromi ZM, Ahmadzadeh A. The prevalence of oral mucosal lesions and related factors in 188 patients with systemic lupus erythematosus. *Lupus.* 2012;21(12):1312-5. doi: [10.1177/0961203312454589](https://doi.org/10.1177/0961203312454589).
 31. Kudsi M, Nahas LD, Alsawah R, Hamsho A, Omar A. The prevalence of oral mucosal lesions and related factors in systemic lupus erythematosus patients. *Arthritis Res Ther.* 2021;23(1):229. doi: [10.1186/s13075-021-02614-8](https://doi.org/10.1186/s13075-021-02614-8).
 32. Camarillo D, McCalmont TH, Frieden IJ, Gilliam AE. Two pediatric cases of nonbullous histiocytoid neutrophilic dermatitis presenting as a cutaneous manifestation of lupus erythematosus. *Arch Dermatol.* 2008;144(11):1495-8. doi: [10.1001/archderm.144.11.1495](https://doi.org/10.1001/archderm.144.11.1495)
 33. Leal JM, de Souza GH, Marsillac PF de, Gripp AC. Skin manifestations associated with systemic diseases – Part II. *An Bras Dermatol.* 2021;96(6):672-87. doi: [10.1016/j.abd.2021.06.003](https://doi.org/10.1016/j.abd.2021.06.003).
 34. Sampaio AL, Bressan AL, Vasconcelos BN, Gripp AC. Skin manifestations associated with systemic diseases – Part I. *An Bras Dermatol.* 2021;96(6):655-71. doi: [10.1016/j.abd.2021.02.008](https://doi.org/10.1016/j.abd.2021.02.008).
 35. Lospinoso DJ, Fernelius C, Edhegard KD, Finger DR, Arora NS. Lupus erythematosus/lichen planus overlap syndrome: Successful treatment with acitretin. *Lupus.* 2013;22(8):851-4. doi: [10.1177/0961203313492243](https://doi.org/10.1177/0961203313492243).
 36. Kus KJB, LaChance AH, Vleugels RA. Recognition and Management of Cutaneous Connective Tissue Diseases. *Med Clin North Am.* 2021;105(4):757-82. doi: [10.1016/j.mcna.2021.04.011](https://doi.org/10.1016/j.mcna.2021.04.011).
 37. Walling HW, Sontheimer RD. Cutaneous lupus erythematosus: Issues in diagnosis and treatment. *Am J Clin Dermatol.* 2009;10(6):365-81. doi: [10.2165/11310780-000000000-00000](https://doi.org/10.2165/11310780-000000000-00000).
 38. Baltaci M, Fritsch P. Histologic features of cutaneous lupus erythematosus. *Autoimmun Rev.* 2009;8(6):467-73. doi: [10.1016/j.autrev.2008.12.014](https://doi.org/10.1016/j.autrev.2008.12.014).
 39. Tsuchida T. Classification of lupus erythematosus based upon Japanese patients. *Autoimmun Rev.* 2009;8(6):453-5. doi: [10.1016/j.autrev.2008.12.017](https://doi.org/10.1016/j.autrev.2008.12.017)
 40. Lourenço SV, de Carvalho FR, Boggio P, Sotto MN, Vilela MA, Rivitti EA, et al. Lupus erythematosus: Clinical and histopathological study of oral manifestations and immunohistochemical profile of the inflammatory infiltrate. *J Cutan Pathol.* 2007;34(7):558-64. doi: [10.1111/j.1600-0560.2006.00652.x](https://doi.org/10.1111/j.1600-0560.2006.00652.x).
 41. Nico MMS, Vilela MAC, Rivitti EA, Lourenço SV. Oral lesions in lupus erythematosus: Correlation with cutaneous lesions. *Eur J Dermatology.* 2008;18(4):376-81. doi: [10.1684/ejd.2008.0388](https://doi.org/10.1684/ejd.2008.0388).
 42. Akintayo RO, Olarinoye GM, Akintayo FC, Ilesanmi ON. Rowell syndrome in Nigeria: Systemic lupus erythematosus presenting as recurrent erythema multiforme in a young woman. *Acta Dermatovenerologica Croat.* 2019;27(3):200-1.
 43. Sprow G, Afarideh M, Werth VP. Interventions for Cutaneous Disease in Systemic Lupus Erythematosus: Summary of a Cochrane Review. *JAMA Dermatology.* 2022;158(2):200-1. doi: [10.1001/jamadermatol.2021.5485](https://doi.org/10.1001/jamadermatol.2021.5485).
 44. de Sire A. Which interventions are effective for cutaneous disease in systemic lupus erythematosus? A Cochrane Review summary with commentary. *Int J Rheum Dis.* 2021;24(12):1540-2. doi: [10.1111/1756-185X.14215](https://doi.org/10.1111/1756-185X.14215).
 45. Verdelli A, Corrà A, Mariotti EB, Aimo C, Ruffo di Calabria V, Volpi W, et al. An update on the management of refractory cutaneous lupus erythematosus. *Front Med (Lausanne).* 2022;9:941003. doi: [10.3389/fmed.2022.941003](https://doi.org/10.3389/fmed.2022.941003).
 46. Herzum A, Gasparini G, Cozzani E, Burlando M, Parodi A. Atypical and Rare Forms of Cutaneous Lupus Erythematosus: The Importance of the Diagnosis for the Best Management of Patients. *Dermatology.* 2022;238(2):195-204. doi: [10.1159/000515766](https://doi.org/10.1159/000515766).
 47. Olbrich H, Kridin K, Zirpel H, Sadik CD, Terheyden P, Thaçi D, et al. Cutaneous lupus erythematosus is associated with an increased risk of cardiac and vascular diseases: a large-scale, propensity-matched global retrospective cohort study. *EBioMedicine.* 2023;93:104639. doi: [10.1016/j.ebiom.2023.104639](https://doi.org/10.1016/j.ebiom.2023.104639).
 48. Hannon CW, McCourt C, Lima HC, Chen S, Bennett C. Interventions for cutaneous disease in systemic lupus erythematosus. *Cochrane Database Syst Rev.* 2021;3(3):CD007478. doi: [10.1002/14651858.CD007478.pub2](https://doi.org/10.1002/14651858.CD007478.pub2).
 49. Fayard D, Francès C, Amoura Z, Breillat P, Mathian A, Senet P, et al. Prevalence and factors associated with long-term remission in cutaneous lupus: A longitudinal cohort study of 141 cases. *J Am Acad Dermatol.* 2022;87(2):323-32. doi: [10.1016/j.jaad.2022.03.056](https://doi.org/10.1016/j.jaad.2022.03.056).
 50. Tanaka Y, Kondo K, Ichibori A, Yanai Y, Susuta Y, Inoue S, et al. Amiselimod, a sphingosine 1-phosphate receptor-1 modulator, for systemic lupus erythematosus: A multicenter, open-label exploratory study. *Lupus.* 2020;29(14):1902-13. doi: [10.1177/0961203320966385](https://doi.org/10.1177/0961203320966385).
 51. Furie RA, Bruce IN, Dörner T, Leon MG, Leszczyński P, Urowitz M, et al. Phase 2, randomized, placebo-controlled trial of dapirolizumab pegol in patients with moderate-to-severe active systemic lupus erythematosus. *Rheumatol (Oxford).* 2021;60(11):5397-407. doi: [10.1093/rheumatology/keab381](https://doi.org/10.1093/rheumatology/keab381).
 52. Salle R, Chasset F, Kottler D, Picard-Dahan C, Jannic A, Mekki N, et al. Belimumab for refractory manifestations of cutaneous lupus: A multicenter, retrospective observational study of 16 patients. *J Am Acad Dermatol.* 2020;83(6):1816-9. doi: [10.1016/j.jaad.2020.05.058](https://doi.org/10.1016/j.jaad.2020.05.058).
 53. Karnell JL, Wu Y, Mittereder N, Smith MA, Gunsior M, Yan L, et al. Depleting plasmacytoid dendritic cells reduces local type I interferon responses and disease activity in patients with cutaneous lupus. *Sci Transl Med.* 2021;13(595):eabf8442. doi: [10.1126/scitranslmed.abf8442](https://doi.org/10.1126/scitranslmed.abf8442).

54. Plüß M, Piantoni S, Wincup C, Korsten P. Rapid Response of Refractory Systemic Lupus Erythematosus Skin Manifestations to Anifrolumab—A Case-Based Review of Clinical Trial Data Suggesting a Domain-Based Therapeutic Approach. *J Clin Med*. 2022;11(12):3449. doi: [10.3390/jcm11123449](https://doi.org/10.3390/jcm11123449).
55. Werth VP, Fleischmann R, Robern M, Touma Z, Tiamiyu I, Gurtovaya O, et al. Filgotinib or lanraplenib in moderate to severe cutaneous lupus erythematosus: A phase 2, randomized, double-blind, placebo-controlled study. *Rheumatol (Oxford)*. 2022;61(6):2413-23. doi: [10.1093/rheumatology/keab685](https://doi.org/10.1093/rheumatology/keab685).
56. Park JJ, Little AJ, Vesely MD. Treatment of cutaneous lupus with topical ruxolitinib cream. *JAAD Case Reports*. 2022;28:133-5. doi: [10.1016/j.jdcr.2022.08.038](https://doi.org/10.1016/j.jdcr.2022.08.038).