

**Valdivia-Frías E,\***  
**Salinas-Prieto E.\*\***

\* Esp. en Periodoncia - Universidad Científica del Sur - UCSUR.

\*\* Mg. Esp. en Periodoncia y Docente principal de la especialidad de Periodoncia - Universidad Científica del Sur – UCSUR.

# REPORTE DE CASO

## REGENERACIÓN ÓSEA GUIADA DE DEFECTOS ADYACENTES EN IMPLANTES DENTALES MEDIANTE LA UTILIZACIÓN DE MALLA DE TITANIO E INJERTO ÓSEO PARTICULADO.

### RESUMEN

La regeneración ósea guiada es actualmente una técnica con alta predictibilidad para promover el crecimiento óseo de defectos óseos peri implantarios, y rebordes alveolares atróficos previo a la colocación de implantes. En situaciones donde las dimensiones del hueso alveolar son menores o iguales a las del implante, la colocación de éste no es posible, o puede presentar superficies expuestas, irritación del tejido blando y disminución del contacto hueso-implante. Las mallas de titanio han sido utilizadas para la reconstrucción de defectos óseos, como un sistema de contención de injertos particulados además de asegurar la estabilidad de las membranas de colágeno Utilizadas en las técnicas regenerativas. En este reporte de caso se presenta la utilización de una malla de titanio para fomentar el crecimiento óseo vertical y horizontal de defectos adyacentes en implantes dentales.

**Palabras clave:** Regeneración ósea guiada, malla de titanio.

*GUIDED BONE REGENERATION OF ADJACENT DEFECTS IN DENTAL IMPLANTS BY USING TITANIUM MESH AND PARTICULATE BONE GRAFT*

### ABSTRACT

The GBR is now a highly predictable technique for promoting bone growth peri implant bone defects and atrophic alveolar ridges prior to implant placement. In situations where the dimensions of the alveolar bone are less than or equal to the implant, this placement is not possible, or may have exposed surfaces, soft tissue irritation and reduced bone-implant contact. The titanium mesh has been used for the reconstruction of bone defects, including particulate graft containment while ensuring the stability of the collagen membranes Used in regenerative techniques. This case report presents the use of a titanium mesh for growth vertical and horizontal bone defects adjacent to dental implants.

**Key words:** Guided bone regeneration, titanium mesh.

**INTRODUCCIÓN**

Un proceso natural de reabsorción ósea del alvéolo se produce posterior a la exodoncia dental dejando así una secuela que conlleva a una insuficiente cantidad de hueso de soporte.<sup>1,2</sup> El uso de las mallas de titanio, membranas de barrera y materiales de relleno de acuerdo con la técnica de regeneración ósea guiada (ROG), permite el crecimiento del tejido óseo alrededor de los implantes colocados en sitios que muestran un volumen óseo insuficiente.<sup>3,4</sup>

La técnica de la Regeneración Ósea Guiada (ROG) se basa en el concepto de la Regeneración Tisular Guiada (RTG) desarrollada a partir de estudios sobre la cicatrización de las heridas en cirugía periodontal. Al interponer una barrera entre el defecto óseo y los tejidos blandos circundantes se impide la invasión de tejido indeseado<sup>5</sup> (epitelio y conjuntivo) dentro de la herida y se estimula la colonización del defecto periodontal por células que generan cemento, ligamento periodontal y hueso. Este concepto terapéutico permite la formación de una nueva inserción dental.

Basándose en éste concepto se ha aplicado la regeneración de tejidos a la implantología, con ésta técnica se frena la migración del tejido epitelial y conjuntivo hacia los defectos óseos de origen primario o secundario, interponiendo una membrana y por otro lado se permite expresarse a las células.

Existe consenso en considerar algunos factores esenciales para conseguir resultados predecibles, entre los cuales tenemos el primer uso de membranas adecuadas como barrera según el caso clínico a tratar, lograr un cierre primario de los tejidos blandos permitiendo la colocación de una membrana sumergida, crear y mantener un espacio debajo de la membrana para permitir la formación del coágulo sanguíneo y evitar el colapso de la membrana,<sup>6,7</sup> lograr un periodo de cicatrización suficientemente largo, siendo el periodo recomendado de entre 4 y 8 meses<sup>8</sup> y por último conseguir la estabilización y adaptación de cierre de la membrana alrededor del defecto óseo. Esta adaptación permite un sellado del espacio creado previniendo la invasión en el área del defecto de células de tejido blando no osteogénicas y también ayuda a estabilizar el injerto ó material de sustitución ósea aplicado en el área,<sup>9</sup> dentro de los materiales que brindan esta estabili-

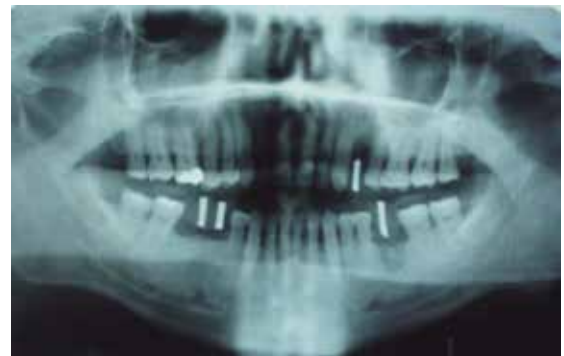dad a las membranas se encuentran las chinchetas de fijación, tornillos de titanio y las mallas de titanio.

**DESCRIPCIÓN DEL CASO**

A continuación se presenta un caso clínico en la que se utilizó una novedosa malla de titanio personalizada CTI-Mem.(Fig. 1a).



*Fig. 1a. Malla de titanio CTI-Mem*



*Fig. 1b. Radiografía Panorámica nótese la pérdida de altura ósea en posición de la pieza 2.4.*

**Caso clínico.** Varón de 52 años procedente de la ciudad de Lima, se acerca a la consulta con la finalidad de completar piezas dentales faltantes, por lo cual es valorado para tratamiento implantológico en diferentes zonas intraorales, para lo cual se realiza historia clínica, además de solicitar los exámenes auxiliares de rigor previos a la colocación de implantes dentales, sin aparente riesgo sistémico.

**Alternativa de Tratamiento.** El plan de tratamiento comprende la colocación de un implante Neobiotech de conexión interna, y regeneración ósea guiada con membrana de colágeno reabsorbible, hueso particulado y la colocación de la malla CTI-Mem, implante con una corona unitaria cementada. (Fig. Rx. Panorámica). En el planeamiento del caso se evalúa la situación del reborde óseo mediante cortes tomográficos.

Se opta por la colocación de un implante de conexión interna Neobiotech de medidas 4x11.5mm, (Fig. 3a y 3b) el sistema de fresas de este sistema

cuenta con topes que nos brindan seguridad adicional para lograr la longitud de trabajo. (Fig. 4).

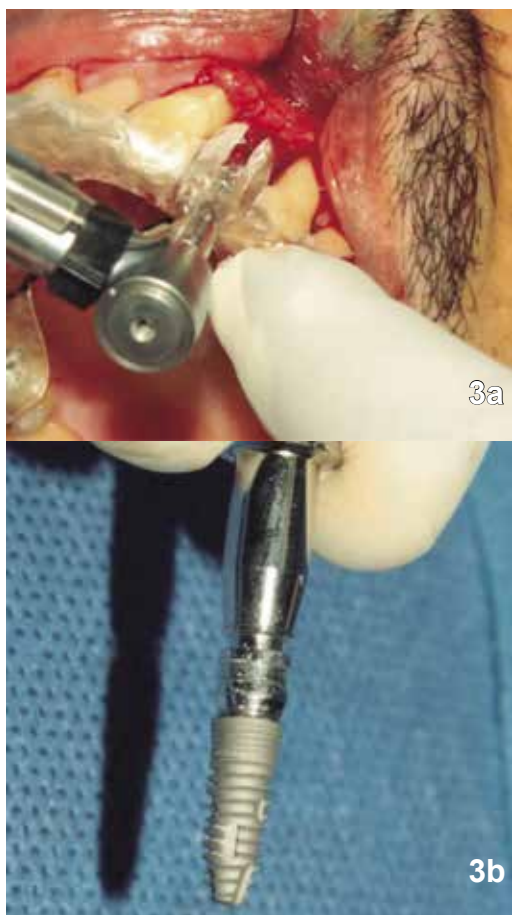

Fig. 3a y 3b. Preparaciones del lecho óseo con la utilización de topes en la medida de 11.5mm

Así mismo las fresas permiten la recolección de hueso autólogo el cual será mezclado con el injerto de hueso particulado. (Fig. 5).

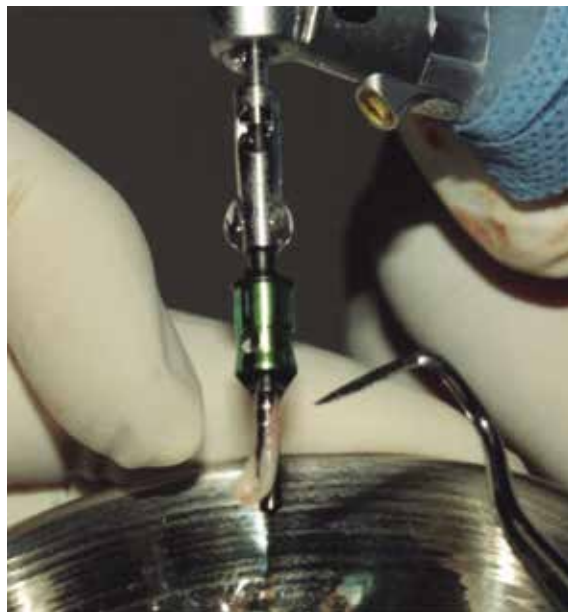

Fig. 5 Recolección de hueso

Con la colocación del pin de paralelizado se evidencia ya la presencia de un defecto en la cara vestibular del lecho óseo (Fig. 6). El sistema de la malla de titanio CTI-Mem contiene dos accesorios adicionales, un espaciador que nos permite la colocación de la malla CTI-Mem de acuerdo a la altura requerida permitiendo una ganancia ósea vertical y un tornillo de fijación. (Fig. 7a, 7b, 8).

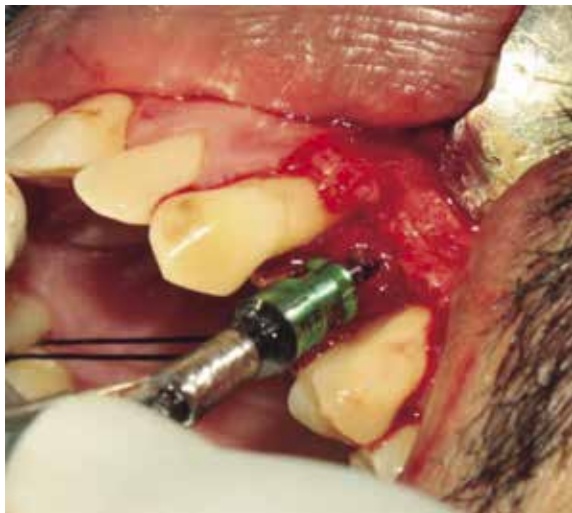


Fig. 4 Sistemas de seguridad

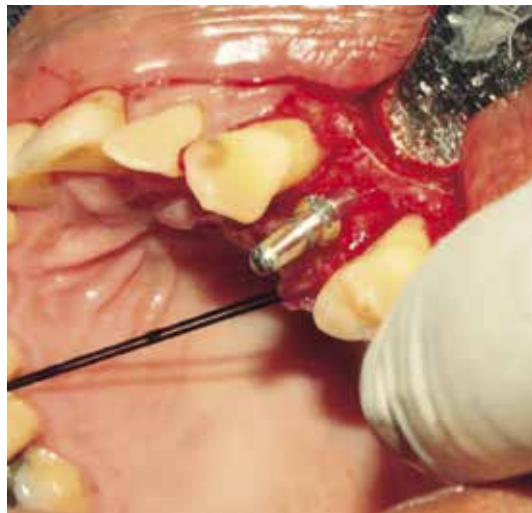
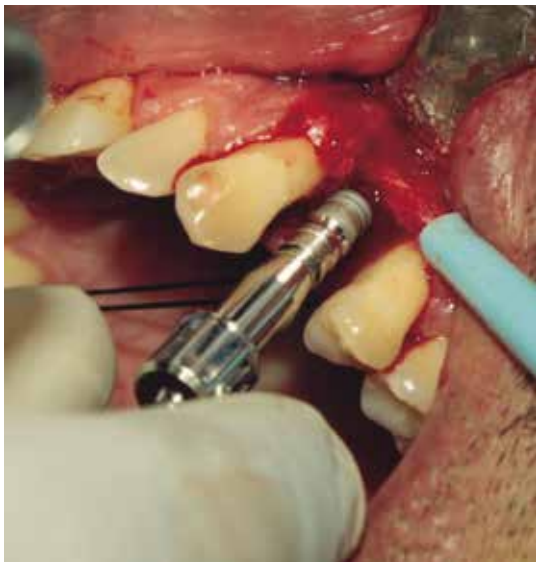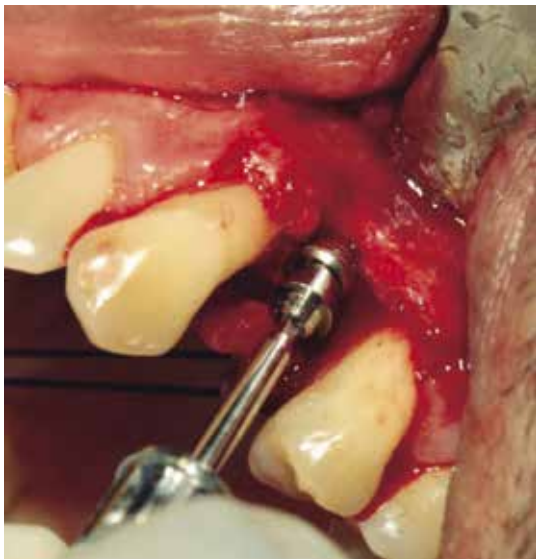


Fig.6 Secuencia clínica

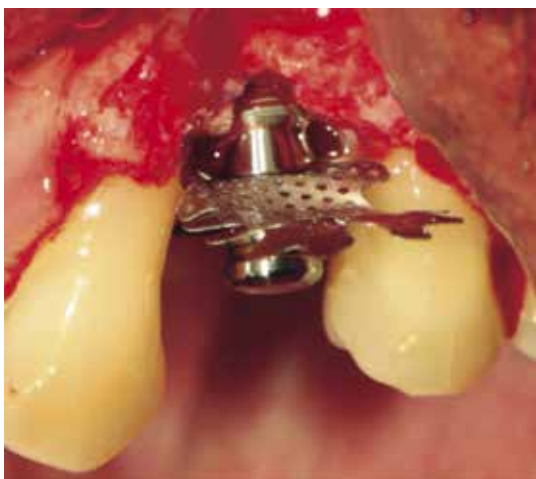



*Fig. 7a Secuencia clínica*



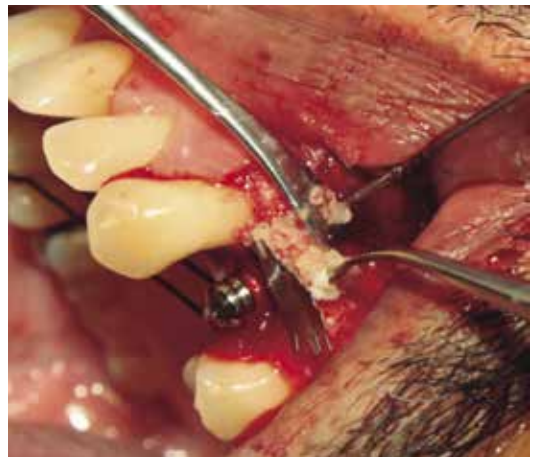*Fig. 7b Secuencia clínica*



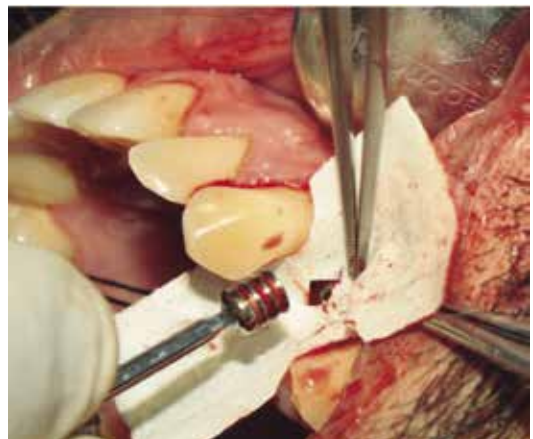
*Fig. 8 Secuencia clínica*

Esta malla brinda diferentes presentaciones que se adaptan a las necesidades terapéuticas.

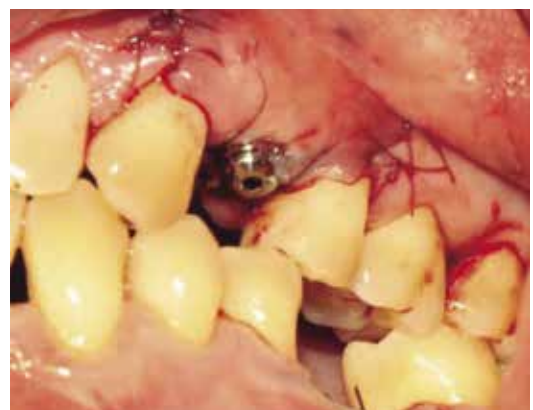Se instaló una membrana de colágeno reabsorbible en la interface del espaciador y del tornillo de fijación aprovechando para brindarle estabilidad a la misma y se procedió a la colocación del injerto y sutura con ácido poliglicólico (Fig. 9-12).



*Fig. 9 Secuencia clínica*



*Fig. 10 Secuencia clínica*



*Fig. 11 Secuencia clínica*

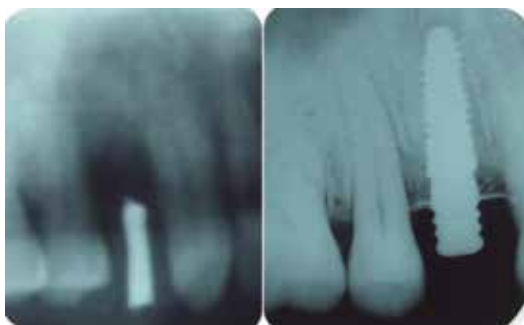

Fig. 12 Radiografía de estudio

Cuatro meses después se evidencia aún la permanencia del injerto en el examen radiográfico, se procede a un segundo tiempo quirúrgico para retirar la malla (Fig. 13, 14).

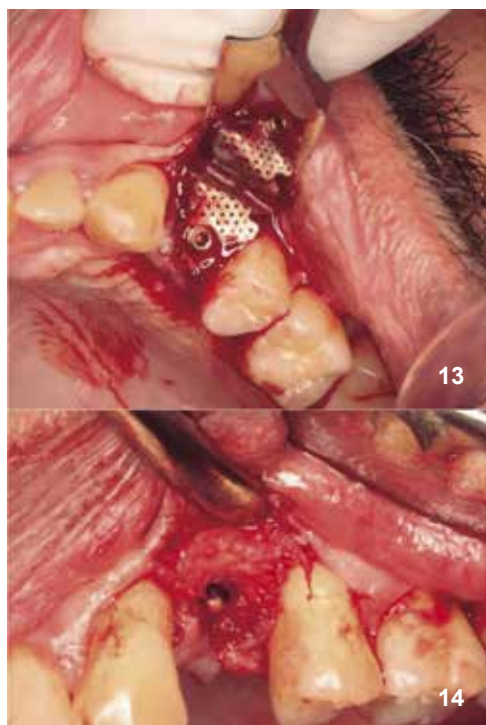


Fig. 13, 14 Secuencia clínica

### DISCUSIÓN

Existen factores quirúrgicos que posibilitan resultados predecibles, se consideran al menos cinco factores esenciales para conseguir esto, uso de una membrana adecuada, lograr cierre primario de tejidos blandos, crear y mantener un espacio protegido por la membrana adaptación, estabilización de la membrana alrededor del área del defecto<sup>10</sup> y un periodo de cicatrización suficientemente largo, siendo el periodo generalmente recomendado de entre 6 y 10 meses.<sup>11</sup>

Asimismo se reportan en la evidencia complicaciones que ponen en riesgo la predictibilidad del procedimiento tales como, exposición de la membrana por dehiscencia del tejido blando desplazamiento de la membrana durante el periodo de curación, colapso de la membrana durante la cicatrización e infección de la herida temprana o retardada.

La pérdida ósea vertical es la situación más desfavorable en implantología. Tinti<sup>12</sup> uno de los mejores especialistas del mundo en el tratamiento de este tipo de defectos, fija el límite a reconstruir en 10 mm, en este caso usando una malla de titanio fijado en el mismo implante más membrana y hueso particulado se consigue una regeneración vertical de 2.5 mm. Pero ¿se puede afirmar que cada vez que busquemos un crecimiento vertical siempre consideraremos este un procedimiento predecible?. Hasta la fecha los diferentes metanálisis y revisiones sistemáticas no pueden confirmar con exactitud cuál de las técnicas que existen en la actualidad es la más predecible, sin embargo la técnica de regeneración ósea guiada con hueso particulado tiene los mejores porcentajes de éxito.<sup>13-16</sup>

### CONCLUSIONES

1. La regeneración ósea guiada con la utilización de biomateriales, membrana reabsorbible de colágeno y malla de titanio para la corrección de defectos adyacentes a implantes dentales puede constituir un tratamiento con buenos resultados clínicos para mantener el volumen y la calidad ósea necesarios para el éxito de la rehabilitación Implanto-protésica de pérdidas dentales unitarias.
2. Se hace indispensable para el éxito de estos procedimientos lograr cicatrización por primera intención cierre de los tejidos blandos, mantener el espacio protegido por una membrana para evitar infiltración celular, adaptación, estabilización de la malla de titanio alrededor del área del defecto y un periodo de cicatrización suficientemente largo.
3. Revisiones sistemáticas y meta análisis concluyen que hasta la fecha no es posible determinar

cuál de las técnicas para la realización de crecimiento óseo vertical es la más predecible, sin embargo la regeneración ósea guiada tiene un mayor porcentaje de éxito.

## REFERENCIAS BIBLIOGRÁFICAS

1. Evian CI, Rosenberg ES, Cosslet JG, Corn H. The osteogenic activity of bone removed from healing extraction sockets in human. *J Periodontol.* 1982; 53: 81-5.
2. Johnson K. A study of the dimensional changes occurring in the maxilla following tooth extraction. *Aust Dent J.* 1969;14:241-4.
3. Lam RV. Contour changes of the alveolar processes following extractions. *J Prosthet Dent.* 1960;10:25-32.
4. Fiorellini JP, Nevins ML. Localized ridge augmentation/ preservation. A systematic review. *Ann Periodontol.* 2003;8:321-7.
5. Wiltfang J, Kloss FR, Kessler P, Nkenke E, Schultze S, Zimmermann R, Schlegel KA. Bone substitutes in critical size defects. An animal experiment. *Clin Oral Impl. Res.* 2004;15:187-93.
6. Jensen SS, Terheyden H. Bone augmentation procedures in localized defects in the alveolar ridge: clinical results with different bone grafts and bone-substitute materials. *Int J Oral Maxillofac Implants.* 2009;24:218-36.
7. Lazzara RM. Immediate implant placement into extraction sites: surgical and restorative advantages. *Int. J Periodontics Restorative Dent.* 1989;9:333-43.
8. Chiapasco M, Zaniboni M, Boisco M. Augmentation procedures for the rehabilitation of deficient edentulous ridges with oral implants. *Clin. Oral Impl Res.* 2006;17.
9. Zitzmann NU, Schärer P, Marinello CP. Long-term results of implant treated with guided bone regeneration: a 5- year prospective study. *Int J Oral Maxillofac Implants.* 2001;16:355-66.
10. Amler MH. The time sequence of tissue regeneration in extraction wounds. *Oral Surg Oral Med Oral Pathol.* 1969; 273:309-18.
11. Velasco E, Pato J, Lorrio JM, Cruz JM, Poyato M. El tratamiento con implantes dentales post extracción. *Av. Perio Impl Oral.* 2007; 19 (Supl.):35-42.
12. Nevins M, Mellonig JT. Enhancement of the damaged edentulous ridge to receive dental implants: A combination of autograft and the Gore-Tex membrane, *Int J Periodont Rest Dent.* 1992 12:97-111.
13. Buser D, Brägger U, Lang NP, Nyman S. Regeneration and enlargement of jaw bone using guided tissue regeneration. *Clin Oral Implants Res.* 1990,1:22-32.
14. Tinti C, Parma-Benfenafi S, Polizzi G. *Int J Periodont Rest Dent.* 1996,16:221-9.
15. Rocchietta I, Fontana F, Simion M. Clinical outcomes of vertical bone augmentation to enable dental implant placement: a systematic review. *J Clin Periodontol.* 2008; 35 (Suppl. 8): 203–215. doi: 10.1111/j.1600051X.2008.01271.x.
16. Nevins M, Mellonig JT. Enhancement of the damaged edentulous ridge to receive dental implants: A combination of autograft and the Gore-Tex membrane, *Int J Periodont Rest Dent.* 1992 12:97- 111.

**Recibido: 01-02-13**

**Aceptación: 02-03-13**

**Autor principal: Erick Valdivia Frías**

**Correspondencia: dr.valdivia.dental@gmail.com**