

REPORTE DE CASO

Zavala-Fernández D ¹
Pinazo-Salinas M ²
Asurza J ³
Mendoza-Azpur G ⁴
Salinas-Prieto E ⁵

¹ Especialidad en Implantología Oral - Universidad Científica del Sur – UCSUR.

² Especialidad en Implantología Oral - Universidad Científica del Sur – UCSUR.

³ Esp. en Cirugía Maxilofacial - Instituto Nacional de Enfermedades Neoplásicas – INEN.

⁴ Mg. en Periodoncia – Docente principal de la Especialidad de Periodoncia - Universidad Científica del Sur - UCSUR.

⁵ Mg. Esp. en Periodoncia y Docente principal de la especialidad de Periodoncia - Universidad Científica del Sur – UCSUR.

COLOCACIÓN DE IMPLANTES DENTALES CORTOS EN DEFECTOS MAXILOFACIALES PARA EL ANCLAJE DE PRÓTESIS SOMÁTICA.

RESUMEN

El tratamiento de cáncer de cabeza y cuello por lo general incluye una gran resección quirúrgica, este abordaje quirúrgico en los pacientes los deja con grandes defectos en el área maxilofacial perdiendo la estética y función por lo que los pacientes generalmente necesitan una combinación de prótesis intra y extra oral.

La prótesis intraoral será como un obturador que restaura la función masticatoria, el habla y mejora el aspecto del paciente. La prótesis facial es una tarea difícil debido a su configuración, tamaño, peso y retención. La elaboración de la prótesis intraoral y somática se considera entonces un reto.

Las prótesis faciales podrían mantenerse por medio de adhesivos médicos, ataches de semi-precisión, clips e implantes dentales. El presente reporte de caso muestra a los implantes dentales cortos como una alternativa para la retención de prótesis somáticas.

PALABRAS CLAVE: Prótesis faciales, implantes cortos.

SHORT DENTAL IMPLANTS PLACEMENT IN MAXILLOFACIAL DEFECTS FOR FIXING WITH PROSTHETIC SOMATIC.

ABSTRACT

The treatment of head and neck cancer usually includes a wide surgical resection, great defects in the maxillofacial area have been reported in this surgical approach losing aesthetics and function so patients usually need a combination of intra and extra oral prostheses.

The intraoral prosthesis will be like a shutter restoring chewing function, speech and improves the appearance of the patient. The facial prosthesis is a difficult task because of its configuration, size, weight and retention. Making somatic and intraoral prosthesis is a big challenge.

Facial prosthetics could be retained by medical adhesives, semi-precision attachments, clips and dental implants. This case report presents short dental implants as an alternative to somatic prosthesis retention.

KEY WORDS: Facial prosthesis, short implants.

INTRODUCCIÓN

Los defectos maxilofaciales son definidos como desfiguramientos faciales que resultan de anomalías congénitas, resección quirúrgica de tumores y/o trauma.^{1,2} La estadística de las neoplasias en el área del macizo facial recoge principalmente a la de senos paranasales representados desde un 0.2 % al 1 % de los tumores malignos, el 3 % de cabeza y cuello y un 50 % a 80 % de origen naso-sinusal.^{3,4} Se dan con mayor frecuencia entre la quinta y séptima décadas de la vida y se encuentran representados casi totalmente por carcinoma epidermoide en un 80 % y el adenocarcinoma entre 4 % a 8 %.⁵

El conocimiento de la anatomía del macizo craneofacial es indispensable para el diagnóstico y tratamiento de las enfermedades que puedan afectar esta región como son las neoplasias malignas. Sebilau en 1906 determinó tres porciones para describir la anatomía del macizo facial: Infraestructura, meso estructura y supra estructura delimitadas por dos planos horizontales, uno inferior a nivel del piso de la fosa nasal y otro por encima, paralelo al ángulo superior de la apertura piriforme que respecta el piso de órbita.⁷

El cáncer oral y faríngeo representan el sexto cáncer más común en el mundo.⁸ La etiología del cáncer oral es multifactorial. Los factores etiológicos más importantes son el tabaco, el exceso de consumo de alcohol y el hábito de masticar hoja de betel. Se estima más del 80 % de cáncer oral debido a la combinación de consumo por tabaco y alcohol.

Uno de los problemas más complejos de las neoplasias en el macizo craneo facial es la magnitud y la evaluación de la extensión de la lesión, la misma que al crecer asintomática y al no encontrar resistencia en los espacios contiguos, llega a producir sintomatología cuando ya posee un tamaño considerable y en muchos casos erosión y destrucción del hueso. El diagnóstico de estos tumores se realiza cuando se encuentran en un estadio avanzado, razón por la cual se le atribuye un 75% de mortalidad.⁷

La evaluación preoperatoria en cirugía oral y maxilofacial generalmente se realiza mediante la tomografía axial computarizada (TAC), la cuál no es suficiente para el diagnóstico y planeamiento quirúrgico sobre todo en relación a los tejidos blandos en donde la resonancia magnética es el método más eficaz.⁹

El tratamiento del cáncer de cabeza y cuello se realiza generalmente combinando radioterapia, quimioterapia y cirugía.¹⁰ Siendo la radioterapia el método de erradicación del tumor mediante altas dosis de radiación ionizante.¹¹ La radioterapia se aplica frecuentemente antes o después de la cirugía para mejorar el resultado terapéutico en el tratamiento del cáncer. Los pacientes irradiados presentan cambios inducidos por la radiación en tejidos duros y blandos tales como necrosis ósea.

En cuanto a la dosis de radiación, la relación entre la dosis total de radiación emitida y la supervivencia de los implantes presentan los índices más elevados de fracasos entre los pacientes que recibieron más de 55 Gy.

Los pacientes que presentan desfiguramiento facial severo son los de mayor dificultad para su rehabilitación. Estos pacientes experimentan muchas frustraciones y pocos recuperan las funciones sociales que tenían antes de la cirugía.

En la actualidad, la reconstrucción primaria de los defectos quirúrgicos se realiza comúnmente en el mismo acto quirúrgico de la resección, ya que el objetivo del tratamiento no sólo es la preservación de la vida sino también es brindar calidad de vida al paciente devolviéndole la estética facial y la función.

La confección de las prótesis faciales tiene la finalidad de reconstruir las estructuras perdidas en la región facial, se han utilizado materiales como madera, cera y metales. En la actualidad se confeccionan a base de elastómeros (siliconas). La retención de las prótesis se logra por varios medios como los adhesivos médicos, artificios y en la actualidad mediante implantes dentales.

En la actualidad los implantes son usados frecuentemente para retener las prótesis maxilofaciales como las del pabellón auricular, nariz y órbita. Frecuentemente los implantes maxilofaciales son colocados en el reborde orbitario superior e inferior, en el área mastoidea y en el piso nasal, constituyéndose en la modalidad de tratamiento contemporáneo para el manejo de los defectos en la órbita, la nariz y el pabellón auricular.^{13, 14}

Los estudios clínicos de implantes craneofaciales han llegado a la conclusión que el lugar donde se colocan los implantes tiene un efecto en la tasa de éxito. Así la región auricular es el sitio extraoral más predecible mientras que el rango de las tasas de supervivencia para los implantes en la región nasal y órbita disminuyen en el rango de 71% a 100% y 27% a 96% respectivamente.¹⁴

Existen una serie de condiciones sistémicas que ponen en riesgo el tratamiento con implantes como la diabetes mellitus, osteoporosis así como el tratamiento previo de radioterapia.⁶

Las tasas de fracaso de implantes más altas se han presentado en pacientes sometidos a radioterapia.¹⁴ Con respecto a la dosis, los fracasos de los implantes han sido reportados en pacientes que recibieron dosis mayores a 45 Gy.

En la actualidad se colocan implantes dentales cortos en la cavidad oral para la reconstrucción de piezas ausentes; y en la región facial también se ha probado su uso con el fin de compensar las limitaciones del tejido óseo donde se alojarán los mismos. Por lo tanto el propósito de este reporte de caso es evaluar la eficacia y predictibilidad de la colocación de implantes dentales cortos como anclaje de prótesis somática en defectos maxilofaciales.

DESCRIPCION DEL CASO

Paciente de sexo masculino de 84 años de edad con una historia de 30 años de carcinoma basocelular de la nariz presentó a la Clínica de Estomatología de la Universidad Científica del Sur.



FIGURA 1. Prótesis facial que el paciente utiliza desde hace 12 años.



FIGURA 2. Paciente con prótesis facial, sostenida por las gafas a modo de un artificio de retención.

La queja principal del paciente era “No puedo morder bien y la prótesis facial no se ajusta”, manifestando el cambio de la misma. El paciente indicó que desde hace 12 años utiliza la prótesis facial retenida en un inicio por medio de adhesivos médicos y posteriormente mediante un artificio. En 1983 recibió radioterapia (5.000cGy/25 frac-

ciones). El paciente fue sometido a siete intervenciones quirúrgicas a causa de recidivas en las que se perdieron la órbita derecha, el maxilar superior derecho, el labio, el tabique nasal y parte de la mejilla derecha. Fig.1, Fig.2, Fig.3

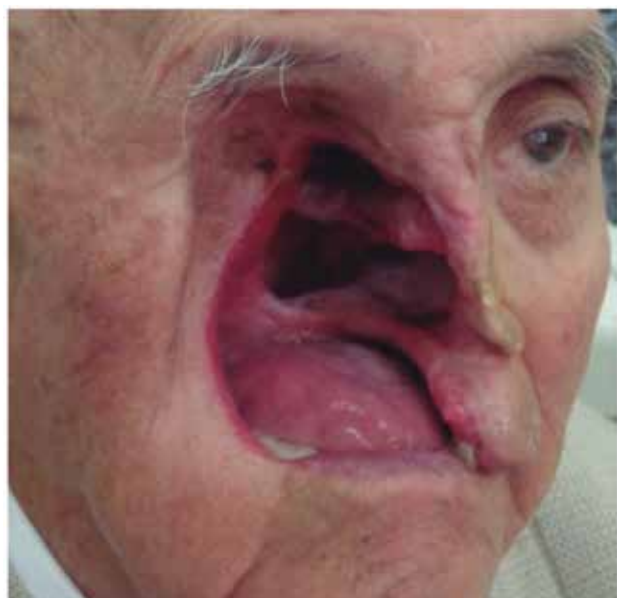


FIGURA 3. Defecto maxilofacial después de las siete cirugías a las que fue sometido el paciente.

El examen clínico reveló tejidos blandos y duros suficientes sobre la ceja derecha y el hueso malar, considerando en los últimos 5 años un periodo libre de cáncer, y luego se realizó la evaluación tomográfica. Fig.4, Fig.5, Fig.6

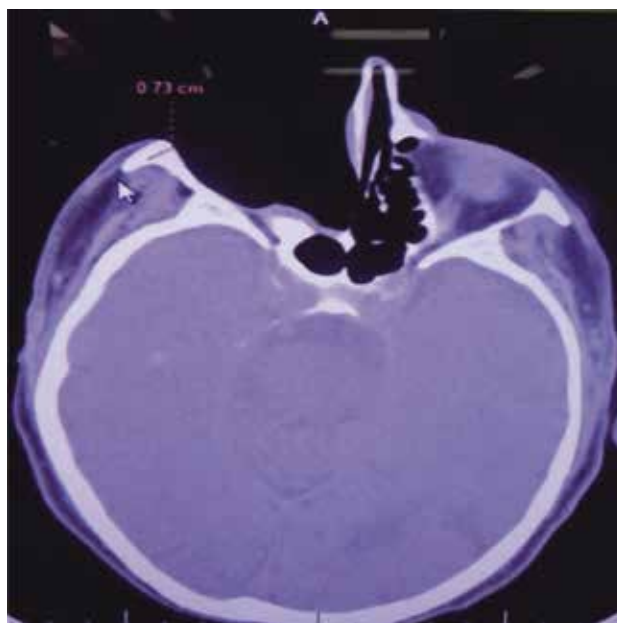

FIGURA 5. Imagen Tomográfica del Área Malar.

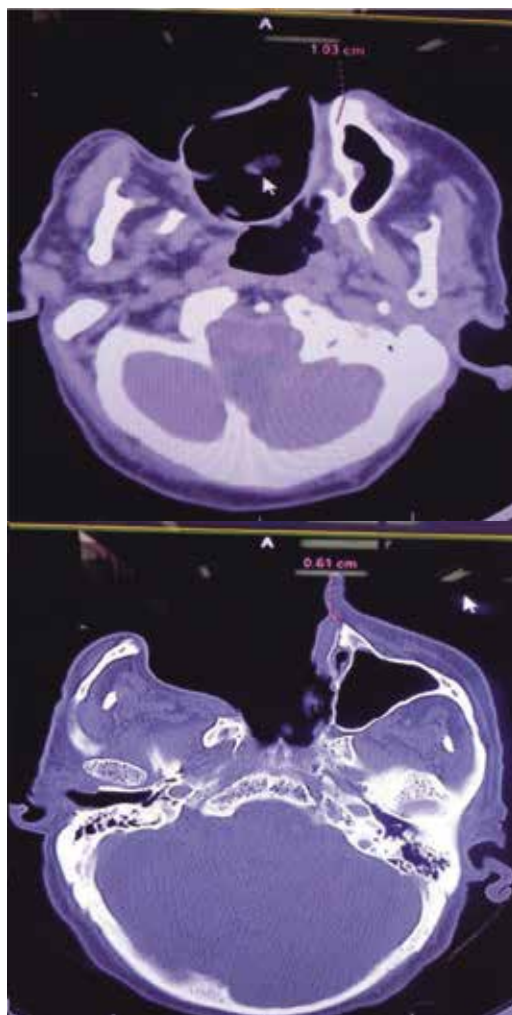


FIGURA 6. Imagen Tomográfica del Maxilar Superior.

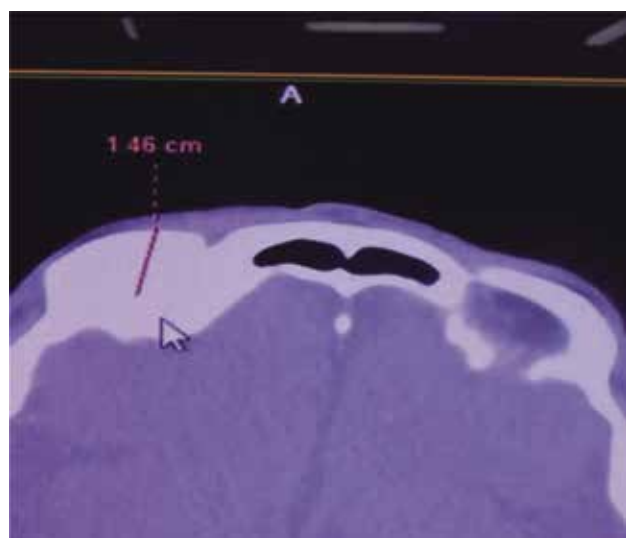


FIGURA 4. Imagen Tomográfica del Reborde Superciliar Derecho.

El paciente firmó el consentimiento informado, y se planeó la cirugía de implantes colocándose 4 implantes cortos de 4x5mm hexágono externo: 2 en la ceja derecha, 1 en el hueso malar y 1 en el maxilar superior izquierdo. La rehabilitación de la

prótesis facial se realizó mediante pilares O'Ring luego de tres meses, tiempo promedio de oseointegración para poder soportar cargas funcionales. Fig.7

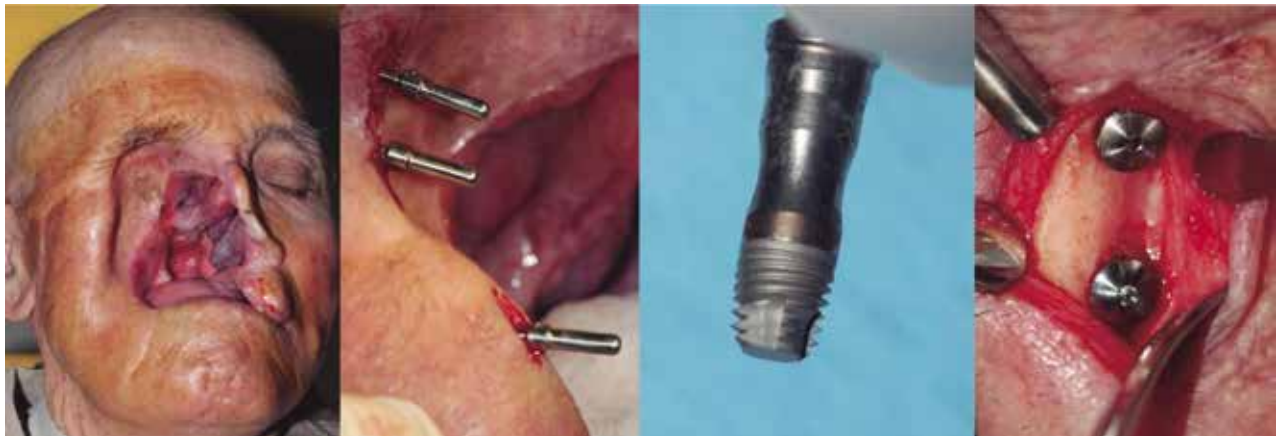


FIGURA 7. Secuencia Quirúrgica.

DISCUSIÓN

El uso de implantes dentales es desde hace algunas décadas un tratamiento predecible en la rehabilitación oral.¹⁵ En el presente reporte de caso se ha descrito la colocación de implantes dentales cortos para la retención de las prótesis somáticas o faciales. La evidencia revela que los implantes cortos presentan una supervivencia similar a los implantes convencionales.^{14, 16} Se ha reportado también que la supervivencia de los implantes extraorales dependen de su ubicación siendo el área auricular la zona más predecible con una tasa de supervivencia acumulada del 100% seguida por la nariz con 83.3% y la órbita con 77.4%.¹⁷

Se ha encontrado que la estabilidad de los implantes a nivel de la región auricular resultó ser mayor que en la órbita probablemente debido a la diferencia en la densidad ósea de ambas regiones. Además demuestran que la estabilidad de éxito para los implantes de la región auricular y órbita aumentan en el tiempo.¹⁴ Generalmente los pacientes con grandes defectos faciales fueron sometidos a grandes resecciones por lesiones tumorales malignas y como complemento recibieron radioterapia. Se ha reportado que la radioterapia completa no es una contraindicación para la cirugía implantaria,

sin embargo debemos tomar en cuenta el momento oportuno para realizarla: 6 meses a 18 meses después de la aplicación de este tratamiento complementario. Además que se debe considerar la aplicación de oxígeno hiperbárico si el caso lo amerita.¹⁵ Las estadísticas muestran que la supervivencia de los implantes extraorales colocados en zona irradiada (72.7%) es menor que aquellos colocados en zonas no irradiadas (93.4%).¹⁷

Siendo la colocación de implantes cortos una terapia predecible no es rara su aplicación en el área maxilofacial debido a las limitantes anatómicas y pobre disponibilidad ósea. Los implantes proveen a las prótesis extraorales un excelente soporte, estabilidad y retención, mejorando de esta forma la apariencia de los pacientes y su calidad de vida.

CONCLUSIÓN

Este reporte de caso muestra que los implantes dentales cortos pueden dar una retención efectiva de prótesis extraoral. Por lo tanto, los implantes dentales cortos son considerados como alternativa de tratamiento especialmente en los casos en los que no hay suficiente hueso disponible en la re-

gión facial. Por último, el paciente ha recuperado su auto - confianza y se mostró satisfecho con los resultados estéticos obtenidos.

REFERENCIAS BIBLIOGRÁFICAS

1. Huber H, Studer SP. Materials and techniques in maxillofacial prosthodontic rehabilitation. *Oral Maxillofac Surg Clin N Am.* 2002;14(1):73-93.
2. Lemon JC, Kiat-amnuay S, Gettleman L, Martin JW, Chambers MS. Facial prosthetic rehabilitation: preprosthetic surgical techniques and biomaterials. *Curr Opin Otolaryngol Head Neck Surg.* 2005;13(4):255-62.
3. Sciuba JJ, Fantasia JE, Khan LB. Tumors and cysts of the jaws. Washington, EE.UU.: AFIP; 1999.
4. Gras Cabrerizo JR, Sarandeses García A, Montserrat I Gili JR, Orús Dotú C. [Revision of carcinomas in paranasal sinuses]. *Acta Otorrinolaringológica Esp.* 2007;58(6):266-75.
5. Al-Jhani AS, Al-Rajhi NM, El-Sebaie MM, Nooh NS, Mahasen ZZ, Al-Amro AS, et al. Maxillary sinus carcinoma. Natural history and outcome. *Saudi Med J.* 2004;25(7):929-33.
6. National Institutes of Health consensus development conference statement: dental implants. *J Am Dent Assoc* 1939. 1988;117(3):509, 511, 513.
7. Cuevas Véliz I, Azcue Bilbao M, Díaz Martínez JR, Fernández Mirabal A. La maxilarectomía en las neoplasias del macizo facial. Consideraciones diagnósticas y tratamiento. *Rev Cuba Investig Bioméd.* 2010;29(4):489-501.
8. Warnakulasuriya S. Global epidemiology of oral and oropharyngeal cancer. *Oral Oncol.* 2009;45(4-5):309-16.
9. Cassetta M, Di Carlo S, Pranno N, Stagnitti A, Pompa V, Pompa G. The use of high resolution magnetic resonance on 3.0-T system in the diagnosis and surgical planning of intraosseous lesions of the jaws: preliminary results of a retrospective study. *Eur Rev Med Pharmacol Sci.* 2012;16(14):2021-8.
10. Mello MCP, Piras JAO, Takimoto RM, Cervantes O, Abrahão M, Dib LL. Facial reconstruction with a bone-anchored prosthesis following destructive cancer surgery. *Oncol Lett.* 2012;4(4):682-4.
11. Granström G. Radiotherapy, osseointegration and hyperbaric oxygen therapy. *Periodontol* 2000. 2003;33(1):145-62.
12. Oliveira JAP de, Abrahão M, Dib LL. Extraoral implants in irradiated patients. *Braz J Otorhinolaryngol.* 2013;79(2):185-9.
13. Van der Meer WJ, Vissink A, Raghoobar GM, Visser A. Digitally designed surgical guides for placing extraoral implants in the mastoid area. *Int J Oral Maxillofac Implants.* 2012;27(3):703-7.
14. Karakoca-Nemli S, Aydin C, Yilmaz H, Sarisoy S. Stability measurements of craniofacial implants by means of resonance frequency analysis: 1-year clinical pilot study. *Int J Oral Maxillofac Implants.* 2012;27(1):187-93.
15. Renouard F, Nisand D. Impact of implant length and diameter on survival rates. *Clin Oral Implants Res.* 2006;17 Suppl 2:35-51.
16. Anitua E, Orive G, Aguirre JJ, Andía I. Five-year clinical evaluation of short dental implants placed in posterior areas: a retrospective study. *J Periodontol.* 2008;79(1):42-8.
17. Karakoca S, Aydin C, Yilmaz H, Bal BT. Survival rates and periimplant soft tissue evaluation of extraoral implants over a mean follow-up period of three years. *J Prosthet Dent.* 2008;100(6):458-64.

Recibido: 22 - 12 - 13

Aceptado: 20 - 01 - 14

Autor principal: Maria Luisa Pinazo Salinas

Correspondencia: mpinazosalinasm@gmail.com