

ARTÍCULO ORIGINAL

Zurita-Santisteban E¹
Matta-Valdivieso E²
Salinas-Pietro E³

1. Residente del Posgrado de Periodoncia e Implantes UCSUR.
2. Docente del Posgrado de Periodoncia e Implantes UCSUR.
3. Docente del Posgrado de Periodoncia e Implantes UCSUR.

ESPACIO BIOLÓGICO: INVASIÓN, PRESERVACIÓN Y PROTOCOLOS DE ACCIÓN EN PERIODONCIA Y ODONTOLOGÍA RESTAURADORA

RESUMEN

El concepto de “espacio biológico” ha sido ampliamente descrito por periodoncistas y odontólogos generales. Se denomina “espacio biológico” a la unión dentogingival que está constituida por el epitelio de unión y el tejido conectivo de inserción de la encía. Cuando se habla de “espacio biológico” no sólo se debe pensar en la longitud de la inserción gingival, sino que se debe relacionar con el grosor de la encía, el biotipo periodontal y la profundidad del surco gingival, puesto que todos estos parámetros se integran, y deben ser tomados en cuenta para comprender de manera exacta la morfología del tejido gingival supracrestal. La variabilidad de dimensiones de los componentes epitelial y conectivo que existe entre individuos, e incluso dentro del mismo individuo, es otro factor que debe ser considerado. El mantenimiento de una relación correcta de los tejidos periodontales con los márgenes de las restauraciones depende, además de la óptima adaptación de la restauración, también de la ausencia de invasión del espacio biológico, que es ocupado por los tejidos blandos presentes en la unión dentogingival. Estas invasiones llevan a complicaciones como la inflamación gingival, pérdida de hueso alveolar y recesiones gingivales. Esta revisión discute el concepto de “espacio biológico”, su relación con la salud periodontal, la odontología restauradora y su importancia en el mantenimiento de una restauración a largo plazo

PALABRAS CLAVE: Espacio biológico, epitelio de unión, tejido conectivo, margen coronal, alargamiento de corona.

BIOLOGIC WIDTH: INVATION, PRESERVATION, AND ACTION PROTOCOLS IN PERIODONTICS AND RESTORATIVE DENTISTRY

ABSTRACT

The concept of biologic width has been extensively described by general practitioners and periodontists. The biologic width is conformed by the dento-gingival junction which is formed by the junctional epithelium and connective tissue attachment. When talking about biologic width, we should not only think about the length of the gingival attachment, it must be related to the thickness of the gingiva, periodontal biotype and the depth of the gingival sulcus, since these parameters are integrated and must be taken into account to accurately understand the morphology of the supracrestal gingival tissue. Variability in dimensions of epithelial and connective tissue components between individuals and even within the same individual, is another factor that must be considered. Maintaining a correct relationship of periodontal tissues with restoration margins depends on the optimum adaptation of the restoration. Also, to the absence of invasion of biologic width which is occupied by the soft tissue present in the dentogingival junction. These violations lead to complications like gingival inflammation, alveolar bone loss and gingival recession. This review discusses the concept of biologic width and its relationship to periodontal health and restorative dentistry. The importance in maintaining a long-term restoration will also be addressed

KEY WORDS: Biologic width; junctional epithelium; connective tissue attachment; crown margins; crown lengthening

INTRODUCCIÓN

La preservación de un periodonto saludable es crítico para la restauración dental exitosa a largo plazo. Un factor que es de particular importancia es el daño potencial que resulta en el periodonto cuando los márgenes se colocan por debajo de la encía.

Si por un lado el periodonto debe estar en buen estado para que la rehabilitación permanezca en óptimas condiciones durante un período prolongado, por otro lado la rehabilitación protésica debe mostrar adaptación con los tejidos periodontales para que éstos puedan permanecer saludables.

Para que el clínico pueda alcanzar esos objetivos debe ser considerada la necesidad imperativa de un diagnóstico correcto y el planeamiento del caso, además, de una correcta ejecución clínica periodontal y protésica. En este contexto, el espacio biológico funciona como una barrera contra la entrada de microorganismos hacia el medio interno del ligamento periodontal, encía, tejido conectivo y óseo.

Existen artículos en los que se reportan los efectos desfavorables de la terapia restauradora en el tejido periodontal. Las rehabilitaciones podrían llevar a una mayor acumulación de placa, lo que podría iniciar la inflamación así como la progresión de la enfermedad periodontal. Se ha demostrado que la colocación subgingival de una corona podría dañar potencialmente el espacio biológico y llevar a una reacción periodontal.¹⁻⁴

A esas preocupaciones biofuncionales se adiciona la demanda estética requerida actualmente por los pacientes. Esa exigencia vuelve inviable, en la mayoría de los casos, la ejecución final de las preparaciones en un nivel supragingival. Eso implica más dificultades técnicas para adaptar de manera satisfactoria las prótesis y mantener la salud periodontal lograda previamente.

Por tanto es importante una adecuada comprensión de la relación entre los tejidos periodontales y la odontología restauradora para asegurar una adecuada forma, función, estética y confort de la

dentición. Esta revisión discute el concepto de espacio biológico, y su relación con la salud periodontal y la odontología restauradora, la importancia en el mantenimiento de una restauración a largo plazo, así como también la evaluación y corrección de su invasión por diferentes métodos.

ANTECEDENTES

En estudios iniciales sobre epitelio, Gottlieb (1921), y Orban y Mueller (1929), describieron una inserción del epitelio al diente, presentándolo como un concepto innovador que en ese momento no fue universalmente aceptado. Más tarde en 1956, Orban y cols.⁵ demostraron esto en cortes histológicos al microscopio óptico. Posteriormente, Sicher describió una unión dentogingival alrededor del diente que comprendía dos partes, una inserción de tejido fibroso y una inserción de epitelio.

El término espacio biológico fue acuñado por Walter Cohen en 1962,⁶ quien definió la “anchura biológica” (posteriormente denominada “espacio biológico”, ya que hace referencia a la dimensión longitudinal, y no transversal) del tejido gingival supracrestal.⁷

Es en base a los trabajos de Gargiulo y cols.⁸ (1961) que se describen las dimensiones y la relación de la unión dento gingival en humanos. Ellos estudiaron la anatomía de la unión dento gingival y cuantificaron el promedio como una constante de 2.04mm con una profundidad de surco de 0.69mm.

CONCEPTO DE ESPACIO BIOLÓGICO

El espacio biológico es definido como el epitelio de unión y el tejido conectivo de inserción supracrestal – sin la profundidad de surco gingival- alrededor de todos los dientes.¹

Gargiulo y col.⁹ en 1961, definieron al espacio biológico como la dimensión del espacio que los tejidos ocupan sobre el hueso alveolar, señalando que en el ser humano promedio la inserción de

tejido conjuntivo ocupa 1.07mm de espacio sobre el hueso alveolar y que el epitelio de unión, por debajo de la base del surco gingival ocupa 0.97mm del espacio sobre la inserción de tejido conjuntivo (Fig 1). Estas 2 medidas constituyen el espacio biológico.

Vacek y cols.¹⁰ reportaron en 1994 medidas promedio de 1.14mm para la inserción epitelial y 0.77 para el tejido conectivo y que además este aumenta anteroposteriormente (1.07 a 2.08). Las variaciones en las dimensiones se observaron particularmente en la inserción epitelial, la cual iba de 1.0 a 9.0mm. El tejido de inserción conectivo, por otro lado, fue relativamente constante.² (Fig. 1)

Las dimensiones de la anchura biológica no están estandarizadas pues varían entre individuos, con la edad (su longitud disminuye con la edad), con la posición del diente en la arcada (mayor longitud en sectores posteriores) o con el biotipo periodontal, aunque permanecen constantes en las distintas superficies del diente¹⁰. En el año 2013 Julia Schmidt y cols, realizan una revisión sistemática y metaanálisis al respecto en la cual encuentran una variabilidad significativa intra e interindividual en las dimensiones del espacio biológico. Por lo que no existen dimensiones universales del espacio biológico, pero encontraron valores promedio de 2.15 a 2.30mm.¹

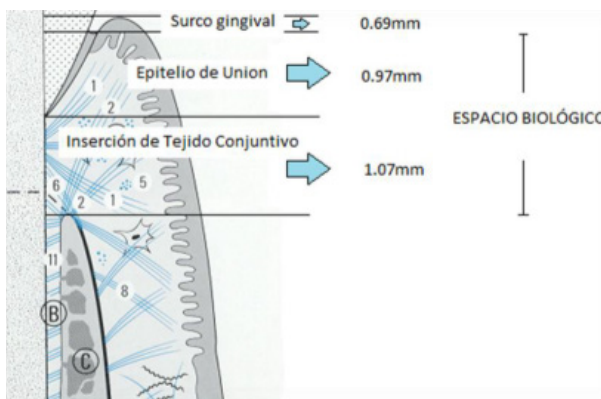

Figura 1: Esquema de los componentes del espacio periodontal y sus medidas según Gargiulo y Vacek.

EVALUACIÓN DEL ESPACIO PERIODONTAL

Método radiográfico: La evaluación radiográfica es solo exitosa para la violación del espacio biológico interproximal, pero la violación del espacio biológico es más común en los ángulos mesio-facial y disto-facial del diente. Así que por esta razón las radiografías no son una ayuda diagnóstica debido a superimposición del diente^{8,11}.

Método clínico: Con una sonda estéril evaluar el nivel del margen de la restauración, si el paciente experimenta molestia durante el procedimiento, entonces existe violación del espacio biológico.⁸ Otra manera de evaluar o determinar el espacio biológico es realizando el sondaje hasta el nivel óseo bajo anestesia local (referido como sondaje óseo), y a esta medida restarle la profundidad de surco. Si esta distancia es menos de 2mm en más de un punto, entonces hay invasión del espacio biológico.¹² Otros autores¹³⁻¹⁵ determinan el tejido gingival supracrestal (SGT) tomando como referencia el margen gingival y la profundidad de sondaje transulcular.

En presencia de inflamación la sonda periodontal podía penetrar la unión epitelial y detenerse en la parte más coronal del tejido conectivo no inflamado. Se propone en estos casos la combinación de métodos clínicos y radiográficos usando un cono de gutapercha en el surco gingival y dos imágenes radiográficas. Las dimensiones del espacio biológico parecen diferir con respecto a la salud periodontal. En presencia de inflamación gingival, las dimensiones del espacio biológico disminuyen comparadas con las dimensiones en sitios no inflamados. Por lo tanto se sugiere el establecimiento de la salud periodontal antes de su evaluación^{1,16}.

INVASIÓN DEL ESPACIO BIOLÓGICO

Los signos de invasión de espacio biológico son:

- Inflamación gingival progresiva crónica alrededor de la restauración.

- Sangrado al sondaje.
- Hiperplasia gingival localizada con pérdida ósea mínima.
- Recesión gingival.
- Formación de bolsas.
- Pérdida de inserción clínica.
- Pérdida de hueso alveolar.

Las situaciones en las que se puede provocar una invasión del espacio biológico son las siguientes:

- Durante el tallado.
- Durante la retracción gingival.
- Durante la toma de impresiones.
- Cementado de restauraciones.
- Restauraciones sobre extendidas.
- Electrocirugía

Se ha esquematizado la invasión de espacio biológico para fines de que sea manejable interdisciplinariamente. (Fig 2)

COMO EVITAR LA INVASIÓN DEL ESPACIO BIOLÓGICO

Localización del margen de la restauración: La mayoría de periodoncistas prefiere ubicar los márgenes de las restauraciones coronales al surco, pero es entendido que en ciertas condiciones se necesita la ubicación de los márgenes subgin-

givalmente. Estos factores podrían ser estéticos, necesidad de mayor retención, refinamiento de márgenes preexistentes, caries cervical, abrasión cervical, y sensibilidad radicular. Sin embargo si ninguno de estos factores se presenta, lo más prudente es colocar los márgenes supragingivalmente.² La ubicación del margen de la restauración debería ser al nivel del margen gingival o no más de 0.5mm apicalmente, para evitar el riesgo de invadir el espacio biológico. Cuando exista una cresta alveolar baja, el margen podría localizarse 1mm apicalmente del margen gingival. El riesgo en esta situación no sería la invasión del espacio biológico pero podría existir recesión gingival independientemente de la forma “atraumática” en que se maneje el tejido. Por lo tanto la ubicación del margen de la restauración en relación a la cresta alveolar es más crítica para la conservación de la salud gingival que su distancia por debajo del margen gingival.^{17,18}

Otras consideraciones:

- Salud óptima del tejido blando antes de tomar impresiones
- Minimizar el trauma iatrogénico de tejidos blandos durante el tallado
- Provisionales de excelente calidad
- La eliminación de todo el exceso de cemento temporal

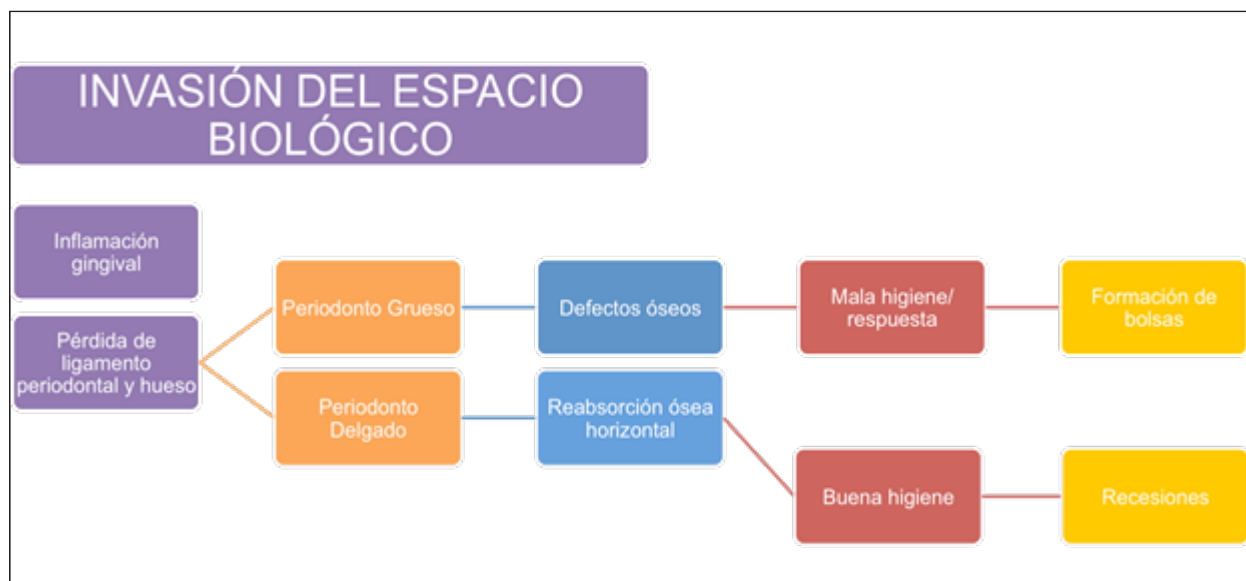


Figura 2: Esquema de Invasión de Espacio Biológico realizado en el Posgrado de Periodoncia e Implantes UCSUR.

ALTERACIONES PATOLÓGICAS FRENTE A LA INVASIÓN DEL ESPACIO BIOLÓGICO

- Pérdida de cresta ósea, desarrollándose una bolsa localizada infraósea.
- Recesión gingival y pérdida ósea localizada.
- Hiperplasia gingival localizada, con mínima pérdida ósea.
- Combinaciones de las distintas respuestas.

No hay que olvidar que la respuesta está relacionada con la susceptibilidad del paciente frente a la enfermedad periodontal, por lo tanto no siempre que se invade espacio biológico se producen estos efectos, ya que existen otros factores de iniciación y progresión de la enfermedad periodontal como son la virulencia de la placa y la susceptibilidad del huésped. En estos casos el trauma es reversible para el epitelio y el conectivo, siempre que las condiciones medioambientales sean favorables, produciéndose un nuevo epitelio en 7 - 14 días.¹⁹

CORRECCIÓN DE LA INVASIÓN DE ESPACIO BIOLÓGICO

La corrección de la invasión del espacio biológico puede ser quirúrgica, removiendo hueso de la

proximidad del margen de la restauración u ortodóntica, extruyendo el diente y así alejando el margen del hueso.

Los métodos para alargamiento de corona clínica incluyen:

- Gingivectomía.
- Colgajo reposicionado apicalmente.
- Colgajo reposicionado apicalmente con reducción ósea. Figura 3

La gingivectomía y el colgajo reposicionado apicalmente sin reducción ósea son limitados debido a que la remoción ósea es casi siempre necesaria para proveer una adecuada distancia desde la cresta ósea hacia el margen de la restauración permitiendo el espacio biológico.

Por lo tanto, el colgajo reposicionado apicalmente con cirugía ósea es la técnica más común para la cirugía de alargamiento de corona.^{2,20,21,22}

CONCLUSIONES

1. Los valores promedio del espacio biológico van desde 2.15 a 2.30mm.
2. La morfología gingival es una característica propia de cada paciente, por lo tanto no se puede generalizar y aplicar valores estándar.
3. Las dimensiones del espacio biológico podrían verse alteradas por la enfermedad periodontal.

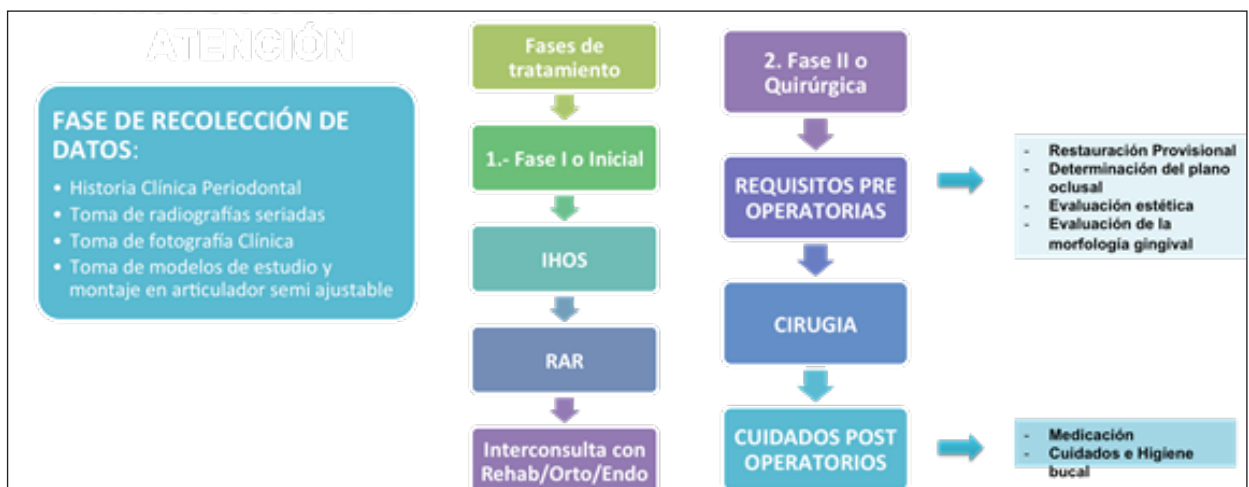

Figura 2: Esquema de Invasión de Espacio Biológico realizado en el Posgrado de Periodoncia e Implantes UCSUR.

4. Es necesario establecer la salud periodontal antes de evaluar el espacio biológico.
5. La respuesta frente a la invasión del espacio biológico está relacionada con la susceptibilidad del paciente frente a la enfermedad periodontal, de forma que no todos los pacientes responden de la misma manera.
6. Visitas de mantenimiento continuas, la cooperación del paciente y motivación son factores importantes para favorecer el éxito de los procedimientos restauradores con una salud periodontal óptima.

REFERENCIAS BIBLIOGRÁFICAS

1. Schmidt J, Sahrman P, Weiger R, Schmidlin P, Walter C. Biologic width dimensions – a systematic review. *J Clin Periodontol.* 2013;40:493-504.
2. Padbury A, Eber R, Wang HL. Interactions between the gingiva and the margin of restorations. *J Clin Periodontol.* 2003;30:379-85.
3. Haralur, Satheesh B., Naif S. Gana, Omir S. Aldowah, and Abdullah Al-Hytham. Quantitative evaluation on the ability of dental plaque adherence to commonly used provisional crowns. *Journal of International Oral Health.* 2012.4(3):17-21.
4. Kosyfaki P, Pinilla Martín M, Rudolf Strub J. Relationship between crowns and the periodontium: A literature update. *Quintessence Int.* 2010.41:109-22.
5. Cochran D, Hermann J, Schenk R, Higginbottom F, Buser D. Biologic Width Around Titanium Implants. A Histometric Analysis of the Implanto-Gingival Junction Around Unloaded and Loaded Nonsubmerged Implants in the Canine Mandible. *Journal of Periodontology.* 1997;68:186-98.
6. Sanavi F, Weisgold A, Rose L. Biologic Width and its Relation to Periodontal Biotypes. *Journal of Esthetic Dentistry.* 1998;10(3).
7. Matta Valdivieso E, Alarcón Palacios M, Matta Morales C. Espacio biológico y prótesis fija: Del concepto clásico a la aplicación tecnológica. *Rev. Estomatol Herediana.* 2012;22(2):116-20.
8. Malathi K, Singh A. Biologic width: Understanding and its preservation. *IJMDS.* 2014;3(1):363-8.
9. Gargiulo A, Wentz F, Orban B. Dimension and relations of the dentogingival junction in humans. *J Periodontol.* 1961;32:261-7.
10. Vacek J, Gher M, Assad D, Richardson A, Giambarresi L. The dimensions of the human dentogingival junction. *Int J Periodontics Restorative Dent.* 1994;12(2):154-65.
11. Khuller N, Sharma N. Biologic Width: Evaluation and Correction of its Violation. *J Oral Health Comm Dent.* 2009;3(1):20-5.
12. Sharma A, Rahul GR, Gupta B, Hafeez M. Biological width: No violation zone. *European Journal of General Dentistry.* 2012;I(3)
13. Akora R, Narula S, Sharma R, Tewari S. Supracrestal Gingival Tissue: Assessing Relation with Periodontal Biotypes in a Healthy Periodontium. *The International Journal of Periodontics & Restorative Dentistry.* 2013;33(6).
14. Perez J, Smukler H, Nunn M. Clinical Dimensions of the Supraosseous Gingivae in Healthy Periodontium. *J Periodontol.* 2008;79:2267-72.
15. Perez J, Smukler H, Nunn M. Clinical Evaluation of the Supraosseous Gingivae Before and After Crown Lengthening. *J Periodontol.* 2007;78:1023-30.
16. Galgali S, Gontiya G. Evaluation of an innovative radiographic technique - parallel profile radiography - to determine the dimensions of dentogingival unit. *Indian J Dent Res.* 2011;22:237-41.
17. Kois J. The restorative-periodontal interface: biological parameters. *Periodontology* 2000. 1996.11(1):29-38.
18. Kosyfaki P, Pinilla Martín MdP, Rudolf Strub J. Relationship between crowns and the periodontium: A literature update. *Quintessence International.* 2010;41: 109-22.
19. Delgado Pichel A, Inarejos Montesinos P, Herrero Climent M. Espacio biológico. Parte 1: La inserción diente-encía. *Av. Periodont*

- Implantol. 2001. 13(2):101-8.
20. Lanning S, Waldrop T, Gunsolley J, Maynard G. Surgical Crown Lengthening: Evaluation of the Biological Width. J Periodontol. 2003;74:468-74.
21. Deas D, Moritz A, McDonnell H, Powell C, Mealey B. Osseous Surgery for Crown Lengthening: A 6-Month Clinical Study. J Periodontol. 2004;75:1288-94.
22. Pontoriero R, Carnevale G. Surgical Crown Lengthening: A 12-Month Clinical Wound Healing Study. J Periodontol. 2001;72:841-8.

Recibido: 11 - 09 - 2015
Aceptado: 15 -10 -2015

Autor de Correspondencia: Elena Zurita
Santisteban, email: elzusa@gmail.com