

Barona-Terán J<sup>1</sup>  
Rodríguez-Cárdenas YA<sup>2</sup>  
Ruíz-Mora GA<sup>3</sup>

1. Maestría en Radiología Bucal y Maxilofacial, Escuela de Odontología, Universidad Científica del Sur, Lima, Perú. Profesor Asociado Facultad de Odontología, Universidad de Guayaquil, Ecuador.
2. Profesor Internacional de la Maestría en Radiología Bucal y Maxilofacial, Escuela de Odontología, Universidad Científica del Sur.
3. Maestría en Radiología Bucal y Maxilofacial, Escuela de Odontología, Universidad Científica del Sur-UCSUR, Lima, Perú. Profesor Asociado a la División de Ortodoncia, Facultad de Odontología, Universidad Nacional y Universidad El Bosque Bogotá, Colombia.

# ARTÍCULO ORIGINAL

## HEMORRAGIA MASIVA CON RIESGO MORTAL POR ACTIVACIÓN DE INHIBIDORES DE LA COAGULACIÓN POSTERIOR A UNA CIRUGÍA ORTOGNÁTICA. REPORTE DE CASO

### RESUMEN

La corrección de las desarmonías dentofaciales mediante osteotomías de los huesos maxilares se denomina cirugía ortognática, y es una práctica muy común dentro de la cirugía máxilofacial. Son técnicas que se encuentran perfectamente protocolizadas y a las que se llega después de una preparación ortodóncica previa, en la gran mayoría de los casos. Las complicaciones transoperatorias o postoperatorias son un riesgo inherente en cualquier cirugía, y entre las más problemáticas se encuentran las hemorragias postoperatorias, que pueden originarse por hipertensión, ligaduras de vasos no adecuadas, fistulas arteriovenosas, entre otras.

Se reporta el caso de un paciente de 18 años de edad, que fue sometido a cirugía ortognática bimaxilar, el cual una semana después presentó sangrado masivo a través de la boca, y epistaxis de aproximadamente 3.5 litros. Se describe el manejo de la emergencia y el diagnóstico establecido por hematología de anticuerpos contra los factores de coagulación.

**PALABRAS CLAVE:** Inhibidores de coagulación, complicaciones cirugía ortognática.

**MASSIVE HEMORRHAGE WITH MORTAL RISK BY ACTIVATION OF INHIBITORS IN ORTHOGNATIC SURGERY. A CASE REPORT**

### ABSTRACT

*Correction of Dentofacial Deformities by easy bone osteotomies called orthognathic surgery. It is a common practice in maxillofacial surgery, are techniques that are perfectly notarized and arriving after a previous orthodontic preparation in the vast majority of cases.*

*The intraoperative and postoperative complications are a risk inherent in any surgery, among the most problematic are the postoperative hemorrhagias, which can be caused by hypertension, ligatures unsuitable vessels, arteriovenous fistulas, among others.*

*In this article the case of a patient of eighteen who underwent bimaxillary orthognathic surgery and eight days after massive bleeding develops through mouth and epistaxis approximately 3.5 liters occurs.*

*In this case report described the emergency management and diagnosis established by two physicians hematologists inhibitors against coagulation factors.*

**KEY WORDS:** Coagulation inhibitors, orthognathic surgery complications.

## INTRODUCCIÓN

La función principal de los inhibidores de la coagulación es mantener el equilibrio de la hemostasis. Dentro de éstos se encuentra la heparina, la antitrombina III y otros más, pero se pueden presentar inhibidores adquiridos en pacientes sin anomalías previas, y son el resultado del desarrollo espontáneo de anticuerpos contra los factores de la cascada de la coagulación o de otras glucoproteínas de membrana.<sup>1,2</sup> Aunque en la mayoría de los casos se desconoce su etiología, las condiciones que con frecuencia se asocian al desarrollo de los mismos son el puerperio, enfermedades autoinmunitarias, reacciones a medicamentos, neoplasias e infecciones.<sup>3-16</sup>

Los inhibidores contra los factores de la coagulación son manifestaciones del fenómeno de autoinmunidad, patología que produce una morbilidad y mortalidad considerable.<sup>15,17</sup> En su mayoría se trata de inhibidores dirigidos contra ciertos factores de la coagulación específicos

El caso clínico que se presenta a continuación corresponde a un paciente de 18 años con desarmonía dentofacial, el cual requirió cirugía ortognática bimaxilar. Su estancia hospitalaria se alargó a 35 días, tiempo en el cual recibió productos y derivados para contrarrestar la patología hemorrágica, y requirió de cirugías de emergencia. Por ser

un cuadro muy raro, el caso descrito es de importancia académica en cirugía de cualquier tipo, ya que los inhibidores adquiridos de la coagulación o anticoagulantes circulantes, representan una entidad poco frecuente, con una incidencia de 0,2 a 1 caso por millón de personas al año.<sup>17</sup> Aunque en este caso no fue posible confirmar la presencia de anticuerpos inhibidores, la reducción en el porcentaje de actividad de los diferentes factores con testigos normales, es un indicador indirecto de su presencia.

## REPORTE DE CASO

Paciente masculino, de 17 años de edad, que fue remitido al Instituto de Cirugía Oral y Máxilo-facial de Guayaquil, en Febrero de 2005, para corrección de su desarmonía dentofacial. (Fig 1 a,b). Dentro de su anamnesis, [el mismo] no refiere ningún antecedente personal patológico de importancia.

Se realizó cefalometría diagnóstica y se determinó avanzar 5 mm el maxilar superior mediante Osteotomía Lefort tipo 1 con modificación de Wolford, y osteotomía sagital bilateral de ramas mandibulares, para corrección de laterognasia; no se consideró genioplastia.

Bajo técnica de anestesia general hipotensiva, durante el transoperatorio no se presentaron com-

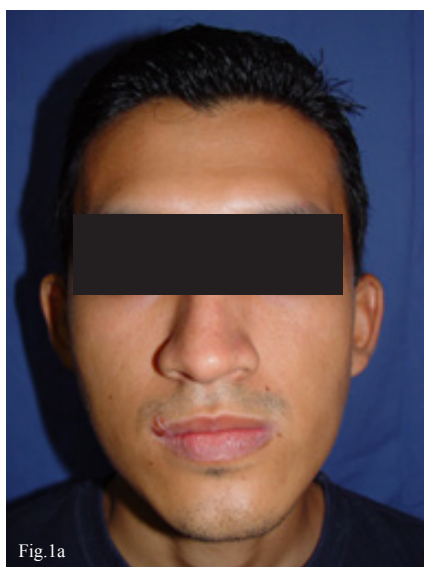

Fig. 1a

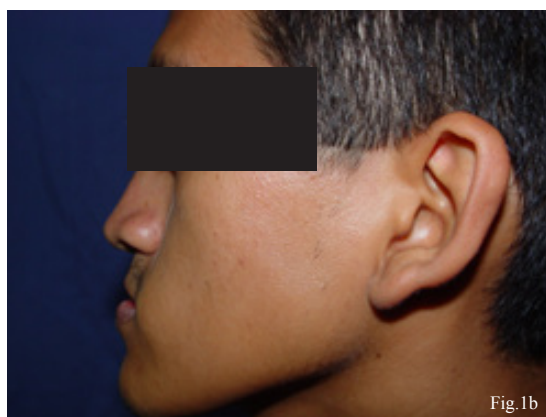


Fig. 1b

Fig. 1a, 1b Fotos preoperatorias.

plicaciones de ninguna clase, la mucosa nasal no sufrió ningún desgarro y se completó la fractura del maxilar hacia abajo; se reposicionó el maxilar y se fijó con 4 miniplacas de titanio (Synthes).

La osteotomía sagital se realizó sin contratiempos. Respetando el paquete vascular dentario inferior, se procedió a fijar los segmentos con 3 tornillos bicorticales (Synthes), logrando una oclusión final estable. Finalmente, se procedió a suturar la mucosa oral. El paciente pasa a sala de recuperación, despierto y con una pérdida sanguínea de 150 cc. Permanece en la clínica 48 horas, y es dado de alta con signos vitales estables, mucosas normales y con buen llenado capilar.

El paciente fue revisado detalladamente en consulta externa una semana posterior a la cirugía. Se observaron coágulos en ala nasal derecha, los cuales fueron retirados sin complicaciones y con ausencia de sangrado.

Siete horas después, desde su domicilio, reporta vía telefónica el inicio de hemorragia por fosa nasal derecha. Se indica un tapón nasal anterior, y retornar al servicio de cirugía maxilofacial de la clínica inmediatamente. En el momento de retirar el tapón nasal se produce epistaxis masiva, cuantificada en 3.5 litros, y el paciente cae en shock; es intubado oro-traqueal y, por vía periférica y central se re establece con cristaloides a flujo. Con presión arterial apenas perceptible 50/0 y frecuencia cardíaca en bradicardia 24, se establece como diagnóstico presuntivo hemorragia de vía digestiva alta y se inicia lavado con solución fisiológica helada sin resultados de hemostasia; se realiza taponamiento nasal posterior y anterior. En choque hipovolémico y en medida extrema, el clínico dona 1.5 litros de sangre (A+), pues había carencia en stock de la misma, y estos son transfundidos inmediatamente con línea arterial

La intubación de emergencia provocó pérdida de la fijación rígida mandibular, rotación de la rama derecha, y otra vía de pérdida sanguínea.

Ya en quirófano, con riesgo quirúrgico en escala Goldman ASA V/V, se infiltra anestésico con vaso constrictor en regiones de la fosa pterigomaxilar,

trígono retromolar, paladar blando y duro, se coloca sonda vesical para cuantificación de líquidos y manejo de shock hipovolémico, y se reposicionan ramas mandibulares con miniplacas. Nueve horas después, la hemorragia masiva cede con los taponamientos bilaterales nasales.

Exámenes de laboratorio: Glóbulos rojos 2 000 000, hematocrito. 19, hemoglobina 7.9, glóbulos blancos 39 500, neutrófilos 89%, tiempo de protrombina 16, tiempo parcial de tromboplastina 41, plaquetas 279 000, coloides, cristaloides, 4 paquetes globulares.

Pasa a la unidad de cuidados intensivos (UCI) con diagnóstico de epistaxis masiva, discrasia sanguínea, coagulopatía, anemia aguda, sus exámenes de laboratorio indican: factor Von Willebrand: 160% (41-125). Dímero D 1400 (100-500)

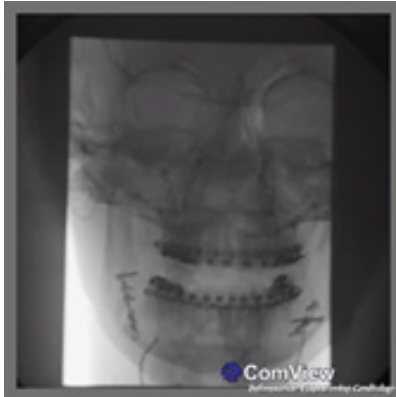Al quinto día en UCI, se retiran tapones nasales, y 4 horas después inicia epistaxis bilateral. Es trasladado nuevamente a quirófano para taponamiento nasal anterior y posterior bilateral bajo sedación endovenosa con los siguientes exámenes de laboratorio: Factor IX 91.3 (50.150), Factor VIII 166.7% (50-150), Factor V 141, Factor Von Willebraand 60%, glóbulos rojos 2610000, hemoglobina 8.1, hematocrito. 23.8, Plaquetas 550 000, Dímero D 500. Diagnóstico: Fibrinolisis

A los 13 días después del cuadro hemorrágico, se realiza angiografía dinámica bilateral de la arteria maxilar interna, y se descarta un daño quirúrgico y/o malformación vascular de la misma o de alguna de sus ramas. (Figuras 2a, 2b, 2c)

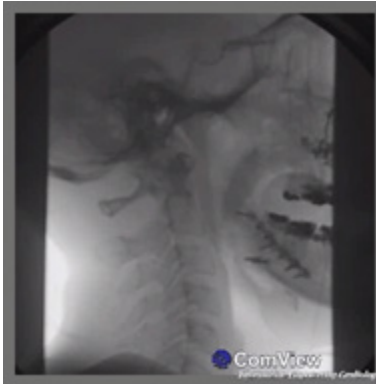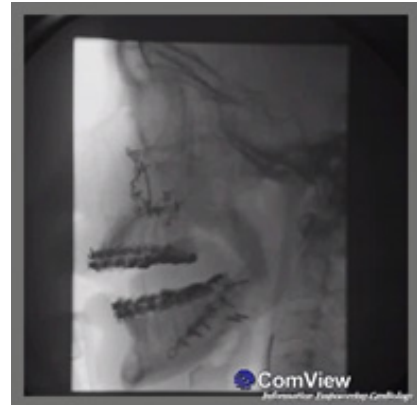Los tapones nasales colocados hace 8 días son retirados y, ante la ausencia de sangrado, es trasladado a hospitalización para mejorar su cuadro clínico.

Tres semanas después de la primera hemorragia, se desarrolla tercera epistaxis masiva. Se traslada urgente a quirófano, con escala Goldman IV/V. Se procede a retiro de osteosíntesis de maxilar superior. Se realiza la desimpactación maxilar y se aborda hacia la arteria maxilar interna derecha a través de la tuberosidad, logrando colocar dos puntos de ligadura con seda 000, y cauterización

**Fig. 2a** Movimientos dinámicos.



**Fig.2c** Movimiento llenado vascular izquierdo

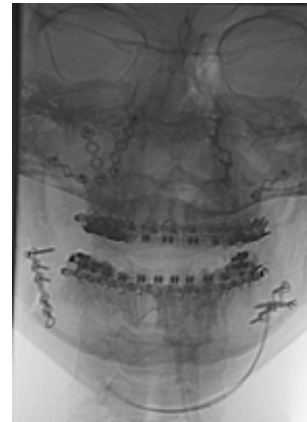


**Fig. 2b** Imagen de llenado vascular derecho.

Asimismo se descarta cualquier tipo de colección sanguínea y osteotomías en posición (Fig. 3a y Fig. 3b)



**(Fig. 3a)**  
Ausencia de colección sanguínea.



**(Fig. 3b)**  
Osteotomías en posición.

de cavum superior y de cornetes; empaquetamiento con celulosa oxidada en fosas pterigomaxilares (Surgicel), y taponamiento nasal bilateral (anterior y posterior).

Los taponamientos nasales anteriores y posteriores son retirados 8 días después de la ligadura de la maxilar interna.

Se mantiene con expansores plasmáticos, cristaloides y bajo supervisión de médico hematólogo, quien establece diagnóstico presuntivo de inhibidores adquiridos contra los factores de la coagulación adquiridos.

Al realizar una nueva anamnesis e historia clínica

hematológica, se descubre que el paciente había recibido tratamiento antifímico 3 años antes con Rifampicina e Isoniazida; éste hecho no fue informado por parte de los familiares ni por el paciente en ningún momento.

Se inicia protocolo para tratamiento de inhibidores adquiridos contra los factores de la coagulación. Plan de tratamiento: Plasmaféresis.

28 días después del primer evento hemorrágico, se presenta una cuarta epistaxis; se traslada a sala de operaciones, donde se sutura con puntos tipo colchonero en la región de paladar blando y se hace compresión, cediendo el sangrado a los 20 minutos.

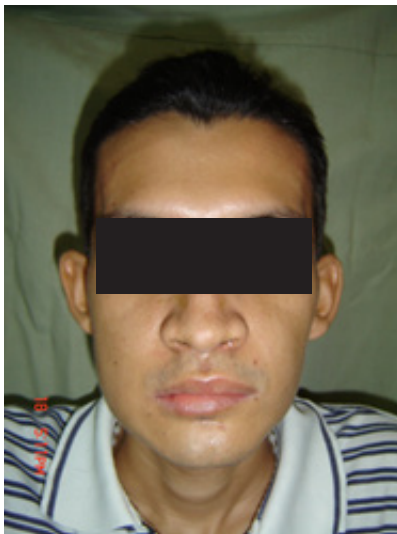Hasta Julio de 2015, no se volvió a repetir ningún sangrado.

La siguiente es la lista de los elementos sanguíneos usados en el paciente:

- 21 Paquetes Globulares
- 26 Paquetes de Crioprecipitados
- 30 ui Plasma Fresco congelado

El tiempo de hospitalización fue de 35 días.

El paciente ha sido atendido en consulta externa durante 2 años, con revisiones periódicas, sin datos hemorrágicos ni complicaciones similares que reportar. (Figura 3)



*Fig. 3 Imagen del paciente 3 años después.*

## DISCUSIÓN

En el hígado se producen la mayoría de los procoagulantes plasmáticos y de las proteínas reguladoras del sistema de coagulación. Es por esta razón, que una enfermedad hepática podría ser la causante de una baja concentración de procoagulantes plasmáticos, y por consiguiente, podría favorecer la aparición de un episodio hemorrágico.

Bajo este concepto, la principal teoría sobre la causa de los varios episodios de hemorragia ma-

siva que se presentaron, es que el antecedente no informado de tratamiento antifímico hubiese afectado de forma severa el hígado, y por consiguiente, las concentraciones de procoagulantes. Son bien conocidos los efectos secundarios de los fármacos usados en el tratamiento de la tuberculosis, y entre ellos, el más importante es la hepatitis.

Sin embargo, es importante aclarar, que no se solicitaron pruebas prequirúrgicas que hubiesen evaluado la función hepática; y la prueba de tiempo de protrombina, que suele estar prolongada incluso en enfermedad hepática leve, en el paciente presentaba tiempos normales.

Eckman y García-Chávez<sup>15</sup> describen tres tipos de anticuerpos inhibidores contra los factores de coagulación: autoanticuerpos, aloanticuerpos y xenoanticuerpos. Los aloanticuerpos son más comunes y se presentan en pacientes con deficiencias hereditarias de factores de la coagulación que son tratados con proteínas recombinantes o nativas. Los autoanticuerpos aparecen de forma espontánea en personas sin coagulopatías transmitidas a través de la herencia; y los xenoanticuerpos aparecen en pacientes que se exponen a factores de coagulación de origen animal.

Los autoanticuerpos aparecen principalmente en pacientes mayores y se atribuyen a una pérdida de la vigilancia inmunológica por anticuerpos anti-idiotípicos.<sup>15</sup> Se pueden detectar niveles reducidos de autoanticuerpos dirigidos contra el factor VIII, incluso en pacientes sanos.

También se ha reportado la existencia de autoanticuerpos especiales, llamados inhibidores espontáneos, que podrían ser responsables de producir manifestaciones hemorrágicas y alteraciones en las pruebas de coagulación.<sup>7,18</sup> Los pacientes que podrían desarrollarlos, son los que padecen Lupus Eritematoso Sistémico, exposición a ciertas drogas como Penicilina (inhibidores contra el factor VIII y XII), estreptomycin, gentamicina (inhibidores contra el factor V), Isoniazida (inhibidores contra el factor XIII), cáncer, y posparto inmediato.<sup>18</sup>

La presencia de inhibidores del tipo de autoanticuerpos representaría, por lo tanto, una de las complicaciones más temidas en cualquier tipo de cirugía. El hallazgo más común es una hemorragia a nivel de piel, músculos, mucosas, membranas, y/o gingivorragias. La hemorragia retroperitoneal e intracraneal pueden llegar a ser devastadoras y mortales.<sup>8</sup> Se ha reportado persistencia del inhibidor entre 3 meses y 11 años después del evento hemorrágico,<sup>16,19</sup> solo 40 casos de inhibidores contra factor VIII,<sup>15,16</sup> todos relacionados con diversas enfermedades del colágeno como artritis reumatoide, lupus eritematoso, y arteritis temporal. También se han reportado en pacientes con asma, embarazo, enfermedades neoplásicas, dermatopatías como pénfigo, dermatitis herpetiforme, eritema multiforme y dermatitis inespecíficas.<sup>15,16,17,19.</sup>

Puede sospecharse la presencia de inhibidores, cuando el tratamiento protocolario de sustituto sanguíneo no produce el resultado esperado.<sup>16</sup> El factor clave para establecer la presencia de inhibidor del factor VIII es un tiempo de tromboplastina parcial activada prolongado, sin que esté alterado el tiempo de protrombina.<sup>15</sup> La prueba de Bethesda, si está por debajo de 5 U.B., es un indicador para administrar factor VIII humano.<sup>15,17-19</sup>

Como alternativas de tratamiento se ha utilizado:

1) Plasmaféresis: es un procedimiento que logra eliminar gran cantidad del inhibidor circulante, y que permite administrar paralelamente el factor carente capaz de neutralizar los inhibidores que no han sido erradicados. Se debe usar por lo menos 4 litros de plasma, para tener el impacto deseado en los anticuerpos inhibitorios.<sup>16 15</sup> Si la administración paralela del factor VIII no produce los efectos deseados, se podrían usar dos alternativas: el factor VII más factor recombinante rFVIIa; y un concentrado de complejos activados que contienen protrombina, factores VII, IX y X.<sup>15,19</sup>

2) Inmunomodulación, mediante globulina hiperinmune (IVIg): ha logrado disminuir los niveles de inhibidor en algunos pacientes con pocos efectos colaterales.<sup>15</sup>

3) Corticosteroides, como Prednisona, e Inmu-

nosupresores, como ciclofosfamida y azatioprina: van encaminadas a disminuir los anticuerpos, pero sus efectos secundarios son severos, como consecuencia de la inmunosupresión generalizada.<sup>7-9</sup> Han tenido poca o nula efectividad.

4) Rituximab, o anticuerpo monoclonal anti-CD20: ha mostrado efectividad en el tratamiento de los desórdenes inmunes resultantes de anticuerpos, incluyendo púrpura trombocitopénica idiopática, anemia hemolítica y crioglobulinemia, lupus, artritis reumatoidea, y linfomas. Se han reportado casos de hemofilia adquirida tratados con rituximab, con buenos resultados.<sup>7,8</sup> Esta terapia plantea una alternativa de inmunosupresión más limitada, y podría representar una opción de tratamiento para los pacientes con inhibidores adquiridos de la coagulación, resistentes a inmunosupresores convencionales o en quienes no es recomendable su uso.

Con respecto a los inhibidores contra el factor de Von Willebrand (glucoproteína sanguínea que interviene en el momento inicial de la hemostasia), comprendería la presencia de aloanticuerpos y autoanticuerpos. Se sospecha de ellos, cuando hay una hemorragia súbita principalmente miocutánea. El TPT estará prolongado. El uso de Desmopresina usualmente controla éste evento, así como la plasmaféresis podría ser de gran ayuda.<sup>15</sup>

El factor V se ve raramente afectado en forma espontánea, y se asocia a un uso de aminoglucósidos, transfusiones, y a enfermedades malignas. El TPT y TP estarán prolongados. Su tratamiento incluye la administración de plaquetas, inmunoglobulinas, y plasmaféresis.<sup>2,4,7,15</sup>

La epistaxis posterior a una osteotomía Le Fort I puede provenir de la mucosa nasal anterior, posterior o de ambas; si es unilateral, generalmente es debido a una intubación traumática o la ruptura de la mucosa nasal durante el legrado en la separación del piso nasal y del área septal.

Para el sangrado mínimo, el tratamiento puede ser reposo y medidas locales como spray nasales. Si ello no es suficiente, se debe pensar en hacer un taponamiento anterior o posterior de tres a cinco días; si el sangrado persiste, se recurre a un tapo-

namiento del seno maxilar, ligar la arteria comprometida, realizar una angiografía y embolizar la arteria maxilar interna, hasta llegar a la ligadura de la arteria carótida externa (epistaxis posterior); si con la ligadura ipsolateral el control de la hemorragia fracasa, se puede proceder a ligar la arteria carótida externa contralateral, sin que se presenten secuelas de importancia.<sup>10-13</sup> Las complicaciones hemorrágicas posteriores a cirugía ortognática están bien documentadas en la literatura a través de los trabajos de Lanigan y Duarte.<sup>10,12-14</sup>

La principal recomendación derivada de esta experiencia es solicitar en forma rutinaria, exámenes pre quirúrgicos que valoren el funcionamiento hepático, y otras pruebas sanguíneas como tiempo de tromboplastina parcial activada, tiempo de trombina, fibrinógeno, y niveles de dímero D, que resultan útiles para el diagnóstico de una alteración de la hemostasia por daño hepático.

El trabajo en equipo permitió solventar esta complicación. Recomendamos también realizar interconsultas médicas inmediatamente a la aparición de cualquier complicación. Después de ésta experiencia se puede concluir que el paciente ocultó, posiblemente por vergüenza, información médica previa vital que aparentemente resultó desencadenante de todo evento inmunológico causante de la hemorragia masiva.

## CONCLUSIONES

1. Toda cirugía presenta un riesgo quirúrgico, que se refiere a la probabilidad de aparecer efectos adversos como consecuencia de la situación creada en la operación.
2. La indagación de los antecedentes individuales, médicos y familiares recobra importancia para el control de los efectos adversos post quirúrgicos.

## REFERENCIAS BIBLIOGRÁFICAS

1. El.Cohen AJ, Kessler CM. Acquired inhibitors. *Bailleres Clin Haematol.* 1996;9:331-54.
2. Boggio LN, Green D. Acquired hemophilia. *Rev Clin Exp Hematol.* 2001;5:389-404.
3. Hay CR.M, Baglin TP, Collins PW, Hill FG.H, Keeling DM. The diagnosis and management of factor VIII and IX inhibitors: a guideline from the UK Hemophilia Center Doctors' Organization. *Br J Haematol.* 2000;111:78-90.
4. Morrison AE. Acquired hemophilia and its management. *Br J Haematol.* 1995;89:231-6.
5. Cervera R, Piette JC, Font J, Khamashta MA, Shoenfeld Y, Camps MT, et al. Antiphospholipid syndrome: clinical and immunologic manifestations and patterns of disease expressions in a cohort of 1,000 patients. *Arthritis Rheum.* 2002;46:1019-27.
6. Espinosa G, Cervera R, Font J, Shoenfeld Y. Antiphospholipid syndrome: pathogenic mechanisms. *Autoimmun Rev.* 2003;2:86-93.
7. Clatworthy MR, Jayne DRW. Acquired hemophilia in association with ANCA-associated vasculitis: Response to rituximab. *Am J Kidney Dis.* 2006;47:680-2.
8. Lipkind HS, Kurtis JD, Powrie R, Carpenter MW. Acquired von Willebrand disease: Management of labor and delivery with intravenous dexamethasone, continuous factor concentrate and immunoglobulin infusion. *Am J Obstet Gynecol.* 2005;192:2067-70.
9. Ishikawa T, Tsukamoto N, Suto M, Uchiumi H, Mitsuhashi H, Yokohama A, et al. Acquired hemophilia in a patient with systemic lupus erythematosus. *Internal Medicine.* 2001;40:541-3.
10. Duque FL, Jaramillo PM. Complicaciones asociadas con osteotomía Le Fort I. *Rev Fac Odontol Univ Antioq* 2009; 20(2): 205-21.
11. Dodson TB, Bays RA, Neuenschwander MC. Maxillary perfusion during LeFort I osteotomy after ligation of the descending palatine artery. *J Oral Maxillofac Surg* 1997; 55: 51-5.
12. Lanigan DT, West RA. Management hemorrhage following the LeFort I maxillary osteotomy. *J Oral Maxillofac Surg* 1984; 42: 367-75.
13. Lanigan DT. Vascular complications associated with orthognathic surgery. *Oral Maxillofac*

- Surg Clin North Am 1997; 9: 231-50.
14. Lanigan DT. Injuries to the internal carotid artery following orthognatic surgery. Int J Adult Orthodon Orthognatic Surgery 1988; 4:215-20.
  15. García J, García SL, Inhibidores adquiridos de la coagulación. Rev.Hematol. 2006; 7(1):35-42.
  16. Montero C, Cordero R. Inhibidores de la Coagulación. Acta Méd. Cost. 1978 (2); 207-11.
  17. Arias S, Fonsalía V, Casavieja G. Inhibidor adquirido del factor VIII en paciente no hemofilico. Caso Clínico – actualización. Revista Médica del Uruguay. 2006;22 (4) 305-10.
  18. Eckman M, Erban K, Singh S. Screening for the risk for bleeding or thrombosis. Ann Intern Med 2003;138:15-24.
  19. Bidwell E. Acquired inhibitors in hemophilia. Ann. Rev. Med.1969;20:63.

**Recibido:** 13 - 09 - 2015  
**Aceptado:** 14 - 10 - 2015

**Autor de correspondencia:** Jorge Barona Terán:  
[baronamaxilofacial@yahoo.es](mailto:baronamaxilofacial@yahoo.es)