

LEVANTAMIENTO DEL SENO MAXILAR SIN INJERTO ÓSEO E IMPLANTE SIMULTÁNEO: UN REPORTE DE CASO

GRAFTLESS MAXILLARY SINUS LIFT WITH SIMULTANEOUS IMPLANT PLACEMENT: A CASE REPORT

Brayam Coronel Zabalbu¹

brayamcorone1407@gmail.com

Oswaldo André Caceres¹

peocacer@upc.edu.pe

Andrea Vergara-Buenaventura^{1*}

peandver@upc.edu.pe

RESUMEN

Se realizó un levantamiento de seno maxilar sin injerto óseo en una paciente de sexo femenino de 23 años que requería la colocación de un implante dental en la zona edéntula de la pieza 16. La evaluación clínica y tomográfica permitieron planificar y realizar la elevación de seno maxilar mediante el abordaje transcrestal y sin la necesidad de injerto óseo. El reborde residual de 6 mm permitió la colocación de un implante dental simultáneo. Luego de 6 meses de seguimiento tomográfico, antes de la carga protésica, se consiguió una altura ósea vertical de 8,83 mm, lo que dio como resultado una ganancia ósea vertical de 2,83 mm. Adicionalmente, se observa una adecuada integración del implante dental sin complicaciones posoperatorias. El levantamiento del seno maxilar por vía transcrestal, sin el uso de injerto óseo, se muestra como una técnica viable, segura y efectiva para la colocación simultánea de implantes dentales en pacientes con atrofia ósea en el área del maxilar superior. Esta técnica ofrece ventajas como la reducción del tiempo quirúrgico, menor morbilidad, menor costo y un proceso de cicatrización más rápido, comparado con los métodos convencionales.

Palabras clave: elevación de seno maxilar, técnica transalveolar, implantes dentales

ABSTRACT

A maxillary sinus lift was performed without bone grafting in a 23-year-old female patient who required the placement of a dental implant in the edentulous area of tooth 16. The clinical and tomographic evaluation made it possible to plan and perform the maxillary sinus lift using the transcrestal approach and without the need for bone grafting. The residual ridge of 6mm allowed the placement of a simultaneous dental implant. After 6 months of tomographic follow-up, before prosthetic loading, a vertical bone height of 8.83 mm was achieved, resulting in a vertical bone gain of 2.83 mm. Additionally, an adequate integration of the dental implant was observed without postoperative complications. Transcrestal sinus lift without the use of bone graft is shown to be a viable, safe and effective technique for the simultaneous placement of dental implants in patients with bone atrophy in the maxillary area. This technique offers advantages such as reduced surgical time, less morbidity, lower cost and a faster healing process compared to conventional methods.

Keywords: dental implants, maxillary sinus lift, transalveolar technique

Artículo recibido: 06/03/2024
Arbitrado por pares
Artículo aceptado: 16/04/2024
Artículo publicado: 30/06/2024

* Autor correspondiente:

Dra. Andrea Vergara Buenaventura
peandver@upc.edu.pe



©Los autores, 2024. Publicado por la
Universidad Científica del Sur (Lima, Perú)

Citar como: Coronel-Zabalbu B, Cáceres OA, Vergara-Buenaventura A. Levantamiento del seno maxilar sin injerto óseo e implante simultáneo: un reporte de caso. Rev Cient Odontol (Lima). 2024; 12(2): e202
doi: 10.21142/2523-2754-1202-2024-202

¹ Departamento de Periodoncia, Facultad de Ciencias de la Salud, Universidad Peruana de Ciencias Aplicadas. Lima, Perú.

INTRODUCCIÓN

Los implantes dentales son sustitutos radiculares de titanio colocados en los huesos maxilares para reemplazar dientes perdidos a causa de la caries dental o la enfermedad periodontal, y se consideran un tratamiento quirúrgico alentador para recuperar la función masticatoria en pacientes edéntulos parciales (1). Sin embargo, la colocación de implantes dentales en el maxilar posterior puede considerarse un desafío clínico, pues comúnmente se observa una falta de calidad y cantidad ósea adecuada, como resultado de la neumatización del seno maxilar o la remodelación ósea después de la extracción de una pieza dentaria (2).

En la actualidad, existen diversos tratamientos para el maxilar posterior atrófico, entre los cuales destaca la elevación del seno maxilar (3). Esta técnica ha sido ampliamente utilizada en los últimos 30 años con la finalidad de incrementar el volumen óseo en la zona posterior del maxilar y realizar una colocación de implantes simultánea o diferida, con el fin de restituir la función en la zona (4).

La técnica original fue descrita por Tatum (5), quien propuso realizar una ventana en la pared lateral del seno maxilar y colocar biomaterial óseo debajo de la membrana de Schneider. Posteriormente, fue publicada por Boyne y James en 1980, usando como material de relleno hueso autógeno procedente de la cresta iliaca (6). Sobre las desventajas de esta técnica se han reportado una alta morbilidad asociada, un amplio periodo de cicatrización para la formación del tejido óseo que oscila entre 6 y 10 meses, y un segundo procedimiento quirúrgico para la colocación de los implantes dentales (7).

En busca de mejorar la experiencia y satisfacción del paciente, se propuso la técnica transcresal o elevación de seno con osteótomos, conocida también como abordaje transcresal o elevación interna del seno (8). Esta utiliza la misma preparación del implante dental para acceder al suelo del seno maxilar y desplazar la membrana sinusal. Su principal ventaja es la baja morbilidad clínica y una reducción significativa del tiempo y el número de fases quirúrgicas (9). Adicionalmente, posibilita colocar

implantes más largos, aumentar la densidad ósea y el volumen del hueso esponjoso mediante compresión con osteótomos de diámetros progresivos (8).

A la fecha, se han descrito diferentes modificaciones y propuestas del abordaje transcresal, como el uso combinado de trefinas, piezoeléctricos y sistemas hidráulicos (10), así como la decisión de usar o no biomateriales óseos, que brindan ventajas evidentes en términos de rentabilidad y ahorro de tiempo (11). Esta idea ha tenido bastante aceptación debido al conocimiento del potencial osteogénico innato de la membrana de Schneider (12).

Por ello, el objetivo de este reporte de caso fue presentar la técnica de levantamiento de seno maxilar mediante el abordaje transcresal sin injerto óseo y con la colocación de un implante simultáneo, así como las consideraciones quirúrgicas y los posibles desafíos que puedan surgir. Además, se discutieron las ventajas y limitaciones de esta aproximación terapéutica, lo que proporcionó información valiosa para futuros casos y decisiones clínicas.

REPORTE DE CASO

Paciente femenino de 23 años, ASA I, acude al Centro de Salud de la Universidad Peruana de Ciencias Aplicadas (CUS-UPC) para colocarle un implante en la zona edéntula de la pieza 1.6. Durante la evaluación, la paciente refiere que hace unos meses se le fracturó la primera molar superior derecha y, como consecuencia, le realizaron la exodoncia atraumática de dicha pieza dentaria.

Tras la inspección clínica, se observó la ausencia de la pieza dentaria 1.6, fenotipo gingival delgado y disminución en altura de reborde edéntulo Seibert tipo II (13) (Fig. 1). Tomográficamente, se registraron medidas de la altura del reborde óseo residual en relación con el piso del seno maxilar (6 mm) y el ancho de la cresta ósea a nivel cervical (11,20 mm), medio (11,80 mm) y apical (12,40 mm), con lo que se identifica la presencia de un seno maxilar ovoide, según Nie *et al.* (14). Se realizó la

planificación quirúrgica para la realización de una elevación del seno maxilar con abordaje transcrestal y la colocación de un implante dental de 4,8 x 8 mm (Fig. 2).

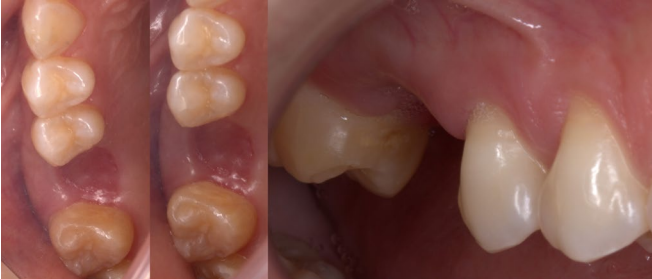

Figura 1. Zona edéntula 16 (vista oclusal y lateral)

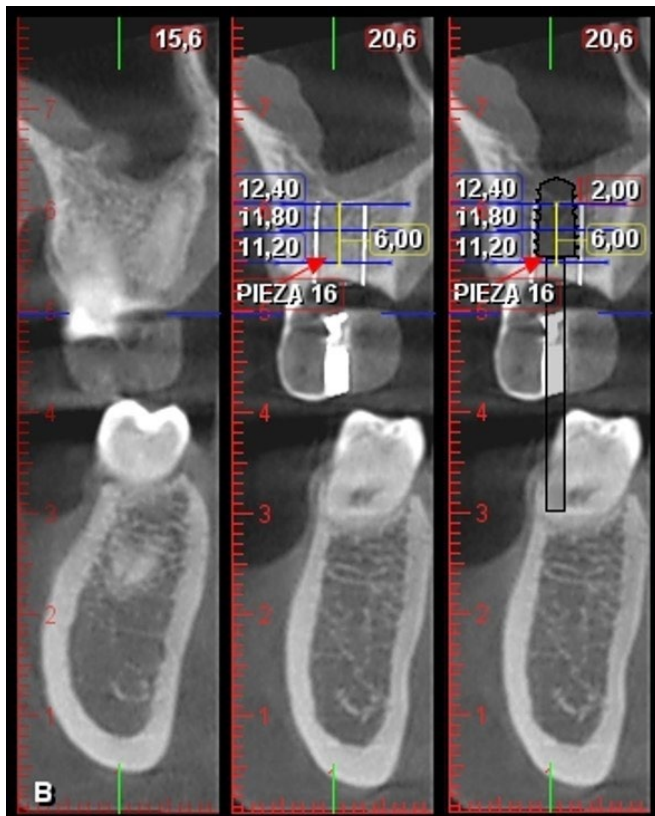


Figura 2. Planificación quirúrgica en tomografía digital

Se inició el procedimiento quirúrgico, que consistió en lo siguiente:

- Asepsia y antisepsia
- Técnica anestesia infiltrativa por vestibular y palatino de la zona edéntula 1.6 utilizando 2 cartuchos de lidocaína al 2% con epinefrina 1:80.000.
- Incisión supracrestal en la zona edéntula 1.6 e incisiones sulculares en mesial de la pieza dentaria 1.7 y en distal de la pieza dentaria 1.5.
- Decolado del colgajo a espesor parcial y, luego, se procedió a probar la guía quirúrgica para realizar la secuencia de fresado hasta una longitud de 6 mm, dejando 1 mm de distancia al piso del seno maxilar, el cual fue comprobado con los calibradores de profundidad, según el diámetro de la fresa que se utilizó durante la osteotomía (Fig. 3). La secuencia de fresado se realizó hasta la fresa 3,5 mm de diámetro y luego se procedió a realizar el levantamiento de 2 mm del seno maxilar con la técnica de abordaje transcrestal mediante el uso de un osteótomo, hasta llegar a una longitud de 8 mm (Fig. 4).

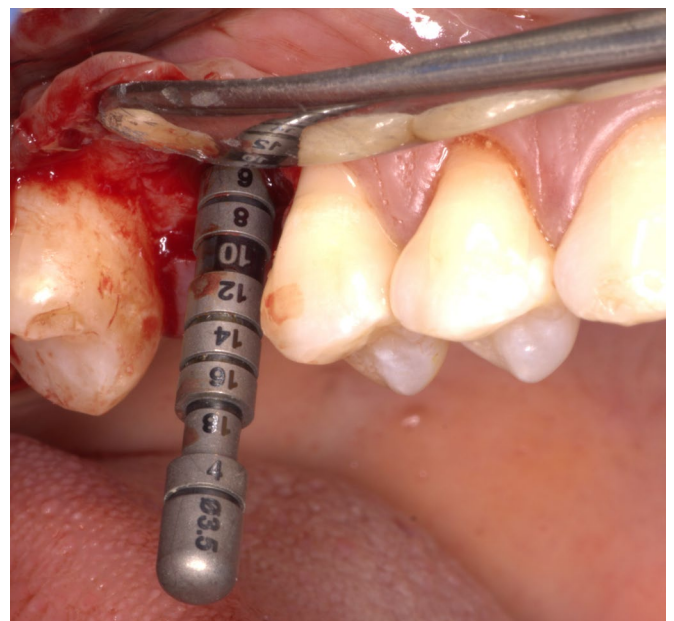


Figura 3. Calibración de profundidad de la secuencia de fresado (6 mm)

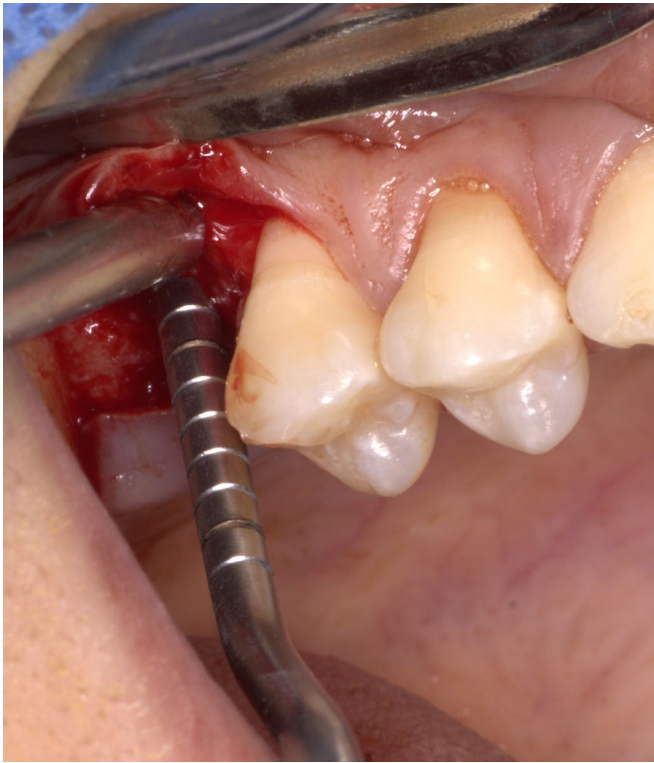


Figura 4. Abordaje transcrestal del seno maxilar (2 mm)

- Colocación del implante ϕ 4,8 x 8 mm (Bone Level tapered, Straumann®) y tornillo de cierre, ambos con un torque de inserción de 20 N (Fig. 5).
- Sutura con puntos interrumpidos con ácido poliglicólico 5/0 y lavado de la zona quirúrgica con suero fisiológico al 0,09%.
- Radiografía posquirúrgica del implante en zona edéntula 1.6.
- Indicación de tomar amoxicilina de 500 mg + ácido clavulánico 125 mg cada 8 horas durante 7 días, ketorolaco de 10 mg cada 8 horas por 3 días, cetirizina de 10 mg cada 24 horas por 3 días y clorhexidina al 0,12%, 2 veces al día, por 10 días. Entre las indicaciones posquirúrgicas se le indicó a la paciente reposo absoluto, sin esfuerzo físico, dieta blanda, no sonarse la nariz, no succionar líquidos por dos semanas, no sumergir la cabeza en agua, tampoco estornudar o toser con la boca abierta, mantener la cabeza elevada y aplicarse compresas de hielo durante las primeras 4 horas.

Se realizó un control posquirúrgico a los 7 días, el cual evidenció tejidos blandos en proceso de cicatrización, por lo que se procedió al retiro de puntos y lavado con suero fisiológico al 0,9%, y se realizó una tomografía de control que evidenció la elevación de seno maxilar, con 2,83 mm aproximadamente (Fig. 6). Asimismo, se realizaron controles posquirúrgicos a los 35 y 56 días, en los cuales se hallaron tejidos blandos en completo proceso de cicatrización.

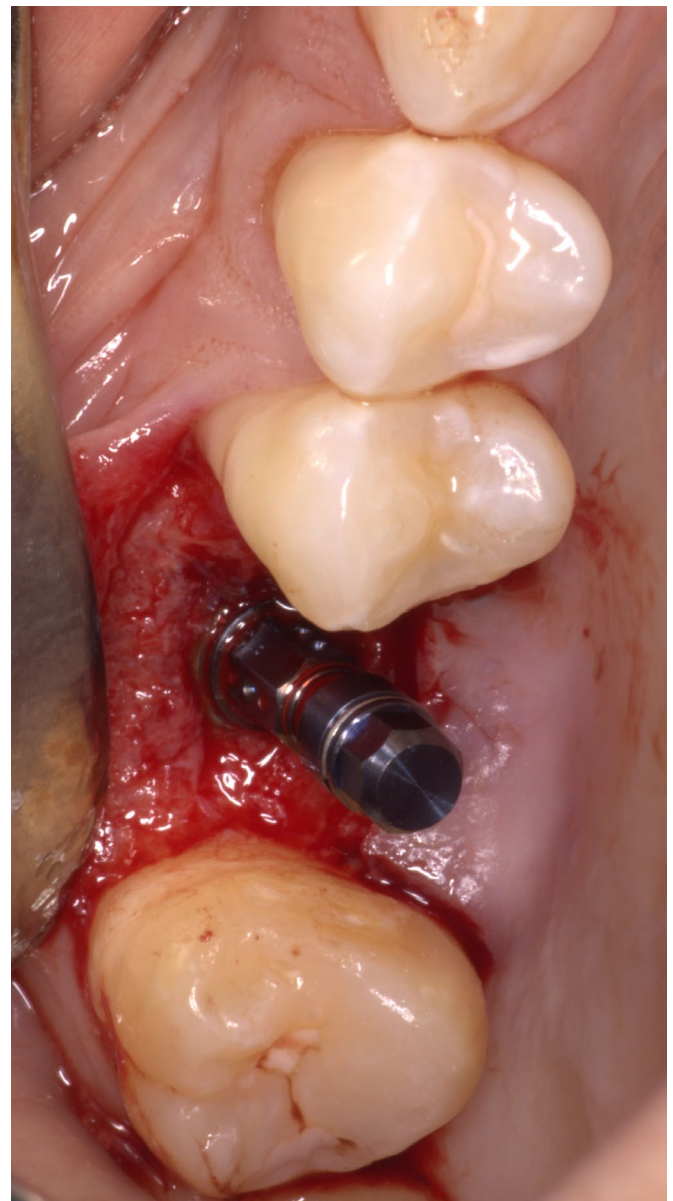


Figura 5. Colocación del implante BLT de ϕ 4.8 x 8 mm (Straumann)

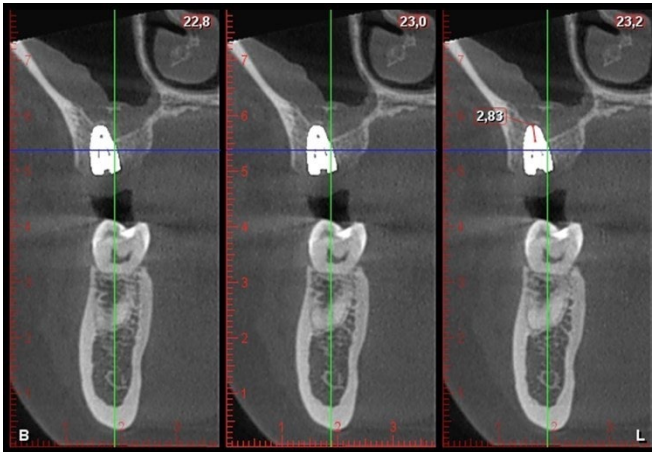


Figura 6. Tomografía posquirúrgica

DISCUSIÓN

El tratamiento rehabilitador del maxilar posterior puede considerarse un desafío cuando se produce una marcada atrofia ósea por la neumatización del seno maxilar o la remodelación ósea luego de la extracción de una pieza dentaria (15). Aunque una alternativa de tratamiento menos invasiva es la colocación de implantes cortos, existen casos en los que la elevación del seno maxilar es necesaria para crear suficiente altura y anchura ósea en el maxilar posterior, y así facilitar la colocación adecuada de implantes dentales (16).

El levantamiento del piso del seno maxilar puede ser realizado utilizando el abordaje mediante una ventana lateral o por el abordaje transcresal (17,18). La selección de la técnica quirúrgica se basa principalmente en la altura del hueso residual. Cuando se cuenta con más de 5 mm, suele estar indicado el abordaje transcresal; de lo contrario, será conveniente el abordaje por ventana lateral (19). Como principal diferencia entre ambos abordajes, la técnica transcresal permite elevar el piso del seno maxilar desde un acceso crestal utilizando osteótomos, por lo que resulta mínimamente invasiva y rápida (8). Además, permite la colocación inmediata de implantes con un éxito/supervivencia clínica similar a la de los implantes dentales colocados de forma convencional (20).

El presente caso describe la colocación de un implante dental mediante la técnica transcresal con el uso de osteótomos en una paciente con una altura ósea residual

intermedia. La técnica transcresal permite aumentar la densidad y el volumen del hueso esponjoso en sentido ápico-coronal y bucolingual, por medio de la compresión (8), y es considerada superior a la colocación de implantes con ventana lateral en pacientes con rebordes residuales de 4 a 8 mm (21). Incluso, se ha descrito que los cambios óseos marginales y las complicaciones posoperatorias son equivalentes al comparar la técnica transcresal y la colocación de implantes cortos (21). La presencia de un reborde residual de 6 mm nos permitió utilizar esta técnica y ganar una altura ósea de 2,8 mm para colocar un implante simultáneo de diámetro regular y de 8 mm de largo. Esta medida concuerda con una revisión previa que reportó una ganancia ósea de 3 a 3,5 mm de altura con el uso de esta técnica (22).

El uso adyuvante de un sustituto óseo es aún tema de debate debido a las pruebas contrastadas sobre su eficacia adicional en los resultados reconstructivos (23). Aunque algunos autores recomiendan el uso de injerto óseo para el desplazamiento apical de la membrana sinusal o para tener una mayor ganancia ósea y permitir una dimensión adecuada para la colocación de implantes (24), por motivos económicos, se planificó no colocar ningún tipo de injerto o biomaterial. Esta decisión está fundamentada en el potencial osteogénico innato de la membrana de Schneider demostrado en estudios previos (12). Lundgren *et al.* (25) demostraron que existe un gran potencial de cicatrización y formación ósea en el seno maxilar sin necesidad de utilizar injertos o sustitutos óseos. La cirugía de levantamiento del seno maxilar permite formar un compartimiento luego de levantar la membrana sinusal, que se llena con sangre y sirve como matriz para la regeneración ósea (26). Al comparar histológicamente la estabilidad del implante con el contacto hueso-implante y el área ósea dentro y fuera de las roscas del implante en primates, se encontró que no existen diferencias en la elevación de la membrana sinusal con o sin injerto óseo (27). Además, se encontró, en los lugares en contacto con la membrana de Schneider, donde solo existe coágulo, que se deposita hueso nuevo, lo cual indica el potencial osteoinductor de la membrana.

Del mismo modo, Nedir *et al.* (28) han indicado que la presencia del biomaterial no es fundamental para la nueva formación de hueso y la estabilidad del implante

incluso con alturas óseas residuales de $3,8 \text{ mm} \pm 1,2 \text{ mm}$. Diferentes estudios han demostrado resultados comparables de la técnica con y sin el uso de injerto óseo (21). Taschieri *et al.* (18) encontraron una tasa de éxito del 98% al año y del 96% a los 5 años en implantes colocados con la técnica transcristal sin utilizar injertos óseos.

El levantamiento de seno maxilar mediante la técnica transcristal ha demostrado ser un procedimiento seguro, eficaz y con una baja incidencia de complicaciones. El presente caso no mostró complicaciones posoperatorias, como la perforación de la membrana de Schneider, dolor, inflamación o hemorragia, que sí se reportaron en otros estudios (29). Este enfoque mínimamente invasivo permite reducir el tiempo quirúrgico, la morbilidad posoperatoria, el tiempo de recuperación y el costo, así como brinda mayor satisfacción al paciente (11,30).

Con las limitaciones de un reporte caso, se puede concluir que el levantamiento del seno maxilar utilizando el abordaje transcristal con protocolos de colocación simultánea de implantes dentales es un procedimiento eficaz y predecible, que tiene altas tasas de éxito a corto y mediano plazo. Disminuye la morbilidad asociada con la técnica de ventana lateral y, al no usar materiales de injerto óseo, es menos costoso, lleva menos tiempo y no requiere cirugías adicionales en caso se necesite utilizar hueso autógeno. Sin embargo, la decisión final del abordaje dependerá del paciente, el reborde óseo residual, la historia clínica y la condición previa y actual del seno maxilar. Como en todos los abordajes quirúrgicos, la mínima invasión, la simplicidad del

procedimiento y la reducción de la morbilidad, es decir, menos complicaciones intraoperatorias y posoperatorias previstas, deben ser de suma importancia para la elección del tratamiento.

CONCLUSIÓN

El levantamiento del seno maxilar por vía transcristal sin el uso de injerto óseo en este reporte de caso con atrofia ósea en el área del maxilar superior mostró ser una técnica viable, segura y efectiva para la colocación simultánea del implante dental. Esta técnica ofrece ventajas como reducción del tiempo quirúrgico, menor morbilidad, menor costo y cicatrización más rápida, en comparación con los métodos convencionales, por lo que los clínicos pueden considerarla una alternativa terapéutica eficaz.

Contribución del autor: Los autores Coronel y Vergara participaron en la concepción y diseño del manuscrito. Todos los autores llevaron a cabo la revisión crítica del contenido, la revisión de la redacción y la edición, así como aprobaron el manuscrito final.

Fuente de financiamiento: Ninguno.

Conflicto de intereses: Los autores no tienen ningún interés financiero en las empresas cuyos materiales se incluyen en este artículo.

REFERENCIAS BIBLIOGRÁFICAS

- Lundgren S, Cricchio G, Hallman M, Jungner M, Rasmusson L, Sennerby L. Sinus floor elevation procedures to enable implant placement and integration: techniques, biological aspects and clinical outcomes. *Periodontology* 2000. 2017 Feb;73(1):103-20. doi:[10.1111/prd.12165](https://doi.org/10.1111/prd.12165).
- Rammelsberg P, Kilian S, Büsch C, Kappel S. The effect of transcresal sinus-floor elevation without graft on the long-term prognosis of maxillary implants. *Journal of clinical periodontology*. 2020 May;47(5):640-8. doi:[10.1111/jcpe.13278](https://doi.org/10.1111/jcpe.13278).
- Castellanos FAJ, Pereira PC, Osuna AB, Torres CAH. Supervivencia de implantes dentales y complicaciones intra y posoperatorias en elevación de seno maxilar con ventana lateral e implante dental simultáneo en rebordes con reabsorción severa. *Revista Científica Odontológica*. 2020 Ago;8(2):e025. doi:[10.21142/2523-2754-0802-2020-025](https://doi.org/10.21142/2523-2754-0802-2020-025).
- Romero-Millán JJ, Aizcorbe-Vicente J, Peñarrocha-Diago M, Galindo-Moreno P, Canullo L, Peñarrocha-Oltra D. Implants in the posterior maxilla: open sinus lift versus conventional implant placement. A systematic review. *Int J Oral Maxillofac Implants*. 2019 Ago;34(4): e65-76. doi:[10.11607/jomi.7274](https://doi.org/10.11607/jomi.7274).
- Tatum H Jr. Maxillary and sinus implant reconstructions. *Dent Clin North Am*. 1986 Abr;30(2):207-29. doi: [10.1016/S0011-8532\(22\)02107-3](https://doi.org/10.1016/S0011-8532(22)02107-3).
- Boyne PJ, James RA. Grafting of the maxillary sinus floor with autogenous marrow and bone. *J Oral Surg*. 1980 Ago;38(8):613-6.
- Stern A, Green J. Sinus lift procedures: an overview of current techniques. *Dental clinics of North America*. 2012 Ene;56(1):219-33. doi: [10.1016/j.cden.2011.09.003](https://doi.org/10.1016/j.cden.2011.09.003).
- Summers RB. A new concept in maxillary implant surgery: the osteotome technique. *Compendium (Newtown, Pa)*. 1994 Feb;15(2):152, 4-6, 8 passim; quiz 62.
- Farina R, Franceschetti G, Travaglini D, Consolo U, Minenna L, Schincaglia GP, et al. Morbidity following transcresal and lateral sinus floor elevation: A randomized trial. *J Clin Periodontol*. 2018 Sept;45(9):1128-39. doi: [10.1111/jcpe.12985](https://doi.org/10.1111/jcpe.12985).
- Kim JM, Sohn DS, Heo JU, Park JS, Jung HS, Moon JW, et al. Minimally invasive sinus augmentation using ultrasonic piezoelectric vibration and hydraulic pressure: a multicenter retrospective study. *Implant dentistry*. 2012 Dic;21(6):536-42. doi: [10.1097/ID.0b013e3182746c3d](https://doi.org/10.1097/ID.0b013e3182746c3d).
- Albadani MM, Elayah SA, Al-Wesabi MA, Al-Aroomi OA, Al Qadasy NE, Saleh H. A graftless maxillary sinus lifting approach with simultaneous dental implant placement: a prospective clinical study. *BMC oral health*. 2024 Feb;24(1):227. doi: [10.1186/s12903-024-03949-9](https://doi.org/10.1186/s12903-024-03949-9).
- Srouji S, Kizhner T, Ben David D, Riminucci M, Bianco P, Livne E. The Schneiderian membrane contains osteoprogenitor cells: in vivo and in vitro study. *Calcified tissue international*. 2009 Feb;84(2):138-45. doi: [10.1007/s00223-008-9202-x](https://doi.org/10.1007/s00223-008-9202-x).
- Seibert JS. Reconstruction of deformed, partially edentulous ridges, using full thickness onlay grafts. Part II. Prosthetic/periodontal interrelationships. *Compend Contin Educ Dent (Lawrenceville)*. 1983 Nov-Dec;4(6):549-62.
- Niu L, Wang J, Yu H, Qiu L. New classification of maxillary sinus contours and its relation to sinus floor elevation surgery. *Clin Implant Dent Relat Res*. 2018 Ago;20(4):493-500. doi: [10.1111/cid.12606](https://doi.org/10.1111/cid.12606).
- Yan M, Liu R, Bai S, Wang M, Xia H, Chen J. Transalveolar sinus floor lift without bone grafting in atrophic maxilla: A meta-analysis. *Sci Rep*. 2018 Ene;8(1):1451. doi: [10.1038/s41598-018-19515-7](https://doi.org/10.1038/s41598-018-19515-7).
- Cannizzaro G, Felice P, Leone M, Viola P, Esposito M. Early loading of implants in the atrophic posterior maxilla: lateral sinus lift with autogenous bone and Bio-Oss versus crestal mini sinus lift and 8-mm hydroxyapatite-coated implants. A randomised controlled clinical trial. *Eur J Oral Implant*. 2009 Set;2(1):25-38.
- Esposito M, Felice P, Worthington HV. Interventions for replacing missing teeth: augmentation procedures of the maxillary sinus. *Cochrane Database Syst Rev*. 2014 May;2014(5):CD008397. doi: [10.1002/14651858.CD008397.pub2](https://doi.org/10.1002/14651858.CD008397.pub2).
- Taschieri S, Corbella S, Saita M, Tsesis I, Del Fabbro M. Osteotome-mediated sinus lift without grafting material: A review of literature and a technique proposal. *Int J Dent*. 2012 Jun;2012:849093. doi: [10.1155/2012/849093](https://doi.org/10.1155/2012/849093).
- Bhalla N, Dym H. Update on Maxillary Sinus Augmentation. *Dent Clin North Am*. 2021 Ene;65(1):197-210. doi: [10.1016/j.cden.2020.09.013](https://doi.org/10.1016/j.cden.2020.09.013).
- Emmerich D, Att W, Stappert C. Sinus floor elevation using osteotomes: a systematic review and meta-analysis. *J Periodontol*. 2005 Ago;76(8):1237-51. doi: [10.1902/jop.2005.76.8.1237](https://doi.org/10.1902/jop.2005.76.8.1237).
- Al-Moraissi EA, Altairi NH, Abotaleb B, Al-Iryani G, Halboub E, Alakhali MS. What is the most effective rehabilitation method for posterior maxillas with 4 to 8 mm of residual alveolar bone height below the maxillary sinus with implant-supported prostheses? A frequentist network meta-analysis. *J Oral Maxillofac Surg*. 2019 Ene;77(1):70.e1-e33. doi: [10.1016/j.joms.2018.08.009](https://doi.org/10.1016/j.joms.2018.08.009).
- Davarpanah M, Martínez H, Tecucianu JF, Hage G, Lazzara R. The modified osteotome technique. *Int J Periodontics Restorative Dent*. 2001 Dic;21(6):599-607.
- Farina R, Franzini C, Trombelli L, Simonelli A. Minimal invasiveness in the transcresal elevation of the maxillary sinus floor: A systematic review. *Periodontol* 2000. 2023 Feb;91(1):145-66. doi: [10.1111/prd.12464](https://doi.org/10.1111/prd.12464).
- Summers RB. The osteotome technique: Part 3--Less invasive methods of elevating the sinus floor. *Compendium*. 1994 Jun;15(6):698, 700, 2-4 passim; quiz 10.
- Lundgren S, Andersson S, Gualini F, Sennerby L. Bone reformation with sinus membrane elevation: a new surgical technique for maxillary sinus floor augmentation. *Clin Implant Dent Relat Res*. 2004 Mar;6(3):165-73. doi: [10.1111/j.1708-8208.2004.tb00217.x](https://doi.org/10.1111/j.1708-8208.2004.tb00217.x)
- Perelli M, Abundo R, Corrente G, Saccone C, Arduino PG. Sinus floor elevation with modified crestal approach and single loaded short implants: A case report with 4 years of follow-up. *Case Rep Dent*. 2017 Dic;2017:7829179. doi: [10.1155/2017/7829179](https://doi.org/10.1155/2017/7829179).

27. Palma VC, Magro-Filho O, de Oliveria JA, Lundgren S, Salata LA, Sennerby L. Bone reformation and implant integration following maxillary sinus membrane elevation: an experimental study in primates. *Clin Implant Dent Relat Res*. 2006 Ene;8(1):11-24. doi: [10.2310/j.6480.2005.00026.x](https://doi.org/10.2310/j.6480.2005.00026.x).
28. Nedir R, Nurdin N, Szmukler-Moncler S, Bischof M. Placement of tapered implants using an osteotome sinus floor elevation technique without bone grafting: 1-year results. *Int J Oral Maxillofac Implants*. 2009 Jul-Ago;24(4):727-33.
29. Tan WC, Lang NP, Zwahlen M, Pjetursson BE. A systematic review of the success of sinus floor elevation and survival of implants inserted in combination with sinus floor elevation. Part II: transalveolar technique. *J Clin Periodontol*. 2008 Sept;35(8 Suppl):241-54. doi: [10.1111/j.1600-051X.2008.01273.x](https://doi.org/10.1111/j.1600-051X.2008.01273.x).
30. Comuzzi L, Tumedei M, Piattelli A, Tartaglia G, Del Fabbro M. Radiographic analysis of graft dimensional changes in transcrestal maxillary sinus augmentation: A retrospective study. *Materials (Basel)*. 2022 Abr;15(9)_2964. doi: [10.3390/ma15092964](https://doi.org/10.3390/ma15092964).