


# MANIFESTACIONES ORALES DE LA VIRUELA SÍMICA (MPX). UNA REVISIÓN DE LITERATURA

ORAL MANIFESTATIONS OF MONKEYPOX (MPX). A LITERATURE REVIEW

**Harvy Yassbeck Cárdenas Machuca**<sup>1</sup>   
harvy.cardenas@unmsm.edu.pe

**Xiomara Nicole Marchena Gómez**<sup>1</sup>   
xiomara.marchena@unmsm.edu.pe

**Leyla Ruth Araucano Huaman**<sup>1</sup>   
leyla.araucano@unmsm.edu.pe

**Melany Daniela Coanqui Astete**<sup>1</sup>   
melany.coanqui@unmsm.edu.pe

**Jhon Paul Iakov Mezarina Mendoza**<sup>1\*</sup>   
jmezarinam@unmsm.edu.pe

**Artículo recibido: 17/05/2024**  
**Arbitrado por pares**  
**Artículo aceptado: 04/08/2024**  
**Artículo publicado: 30/09/2024**

**\* Autor corresponsal:**  
Jhon Paul Iakov Mezarina Mendoza  
jmezarinam@unmsm.edu.pe



©Los autores, 2024. Publicado por la  
Universidad Científica del Sur (Lima, Perú)

**Citar como:** Cárdenas HY, Marchena XN, Araucano LR, Coanqui MD, Mezarina JPI. Manifestaciones orales de la viruela símica (MPX). Una revisión de literatura. Rev Cient Odontol (Lima). 2024;12(4):e221. doi: 10.21142/2523-2754-1204-2024-221

## RESUMEN

La viruela símica es una enfermedad viral que afecta a animales y humanos, similar a la viruela humana. Fue descubierta en 1958 en macacos en Dinamarca y en humanos en 1970, en el Congo, principalmente presente en las selvas de África central y occidental. **Objetivo:** Identificar las principales manifestaciones orales de la viruela símica mediante una revisión de la literatura. **Materiales y métodos:** Se realizó una investigación y recopilación de información bibliográfica especializadas en el tema, en buscadores científicos como PubMed, Medline, EBSCO, LILACS, Elsevier. **Resultados:** La revisión se realizó a base de 49 artículos encontrados que cumplieron los criterios de selección. **Conclusión:** La viruela del mono africana preocupa globalmente por casos en el hemisferio occidental. Síntomas en 2-4 semanas, principalmente en la cavidad oral: úlceras en labios y mucosa, que afectan la nutrición. Riesgo mayor en niños, adultos jóvenes y personas inmunodeficientes. Síntomas: fiebre, inflamación de ganglios y dolores musculares, en etapas pre-eruptiva y eruptiva.

**Palabras clave:** viruela símica, viruela del simio, orthopoxvirus, monkeypox virus, manifestaciones bucales, odontología (DeCS)

## ABSTRACT

Simian smallpox is a viral disease affecting animals and humans, similar to human smallpox. It was discovered in 1958 in macaques in Denmark and in humans in 1970 in the Congo, mainly present in the jungles of central and western Africa. **Objective:** To identify the main oral manifestations of simian smallpox through a systematic review. **Materials and Methods:** A research and compilation of specialized bibliographic information on the subject was carried out in scientific search engines such as PUBMED, MEDLINE, EBSCO, LILACS, ELSEVIER. **Results:** The review was carried out on the basis of 49 articles found that met the selection criteria. **Conclusion:** African monkeypox is of global concern for cases in the Western Hemisphere. Symptoms in 2-4 weeks, mainly in the oral cavity: ulcers in lips and mucosa, affecting nutrition. Increased risk in children, young adults and immunocompromised persons. Symptoms: fever, swollen glands and muscle aches, in pre-eruptive and eruptive stages.

**Keywords:** monkeypox, monkey pox, orthopoxvirus, monkeypox virus, oral manifestation, dentistry (MeSH)

<sup>1</sup> Universidad Nacional Mayor de San Marcos, Facultad de Odontología. Lima, Perú.

## INTRODUCCIÓN

La viruela símica es una enfermedad infecciosa viral de ADN bicatenario, del género *Orthopoxvirus* de la familia Poxviridae, la cual puede transmitirse entre animales y seres humanos. Dentro del mismo género, se encuentra el virus de la variola (causante de la viruela humana), con el que tiene ciertas similitudes en las características clínicas. La enfermedad se describió por primera vez en 1958, cuando se presentó en macacos de laboratorio en Dinamarca; por ello se le denominó viruela de mono (<sup>1-6</sup>), y se reportó en humanos por primera vez en 1970, en un niño de 9 meses en la República del Congo (<sup>7-9</sup>). Desde ese momento, se han reportado casos de viruela símica dentro de África, específicamente en las selvas tropicales de África central y occidental, de donde se considera endémica (<sup>10</sup>).

La viruela del mono, al ser una enfermedad zoonótica, puede propagarse de animales a seres humanos por contacto directo con sangre, fluidos corporales y las lesiones mucocutáneas de animales infectados (<sup>11, 12</sup>). Por otro lado, puede transmitirse entre seres humanos por contacto físico con personas infectadas o materiales contaminados, a través de gotitas respiratorias o contacto directo con el exudado de la lesión. Esta enfermedad se caracteriza por tener una presentación clínica similar a la viruela humana, se manifiestan a través de fiebre, linfadenopatía y erupciones cutáneas que tienen una duración de 2 a 4 semanas (<sup>13, 14</sup>). Estas erupciones en la piel comienzan en forma de máculas, luego se convierten en pápulas y vesículas que eventualmente forman costras. Asimismo, el cuadro clínico implica dolores de cabeza, escalofríos, dolor de garganta, malestar, fatiga y dolor de espalda (<sup>22, 33</sup>).

El primer suceso registrado fuera del contexto africano tuvo lugar en 2003 en los Estados Unidos y estuvo relacionado con la importación de una mascota exótica que provenía de Ghana (<sup>2, 3</sup>). En los últimos años, se han registrado casos aislados y grupos pequeños de viruela de mono en el Reino Unido (2018 y 2019), Israel (2018), Singapur (2019) y Estados Unidos (2021). Todos estos incidentes tienen relación con viajes a Nigeria, siendo este país el que ha experimentado brotes nuevos de viruela de mono desde 2017 (<sup>15</sup>).

En mayo de 2022, en un hospital del Reino Unido, se registró a un paciente con antecedentes de haber viajado a Nigeria, el cual presentaba una erupción cutánea inexplicable, con las pruebas moleculares correspondientes que corroboraron el diagnóstico de viruela de mono. En los meses siguientes, se hallaron varios casos en diferentes países, con grupos significativos en Inglaterra, Alemania, Francia y Portugal. A diferencia de los anteriores brotes, no había un vínculo establecido entre las personas infectadas. Aunque todavía existe incertidumbre con respecto a la forma de transmisión y la infección, parece que el virus se propaga a través del contacto físico directo (<sup>2</sup>).

La Organización Mundial de la Salud (OMS) declaró el 20 de mayo de 2022 la alerta epidemiológica de casos de MPX para países no endémicos, a raíz de un brote que inició en Inglaterra y en los días posteriores, en forma creciente se describieron casos en España, Portugal, Alemania y EE. UU., lo que generó la alarma internacional de esta nueva enfermedad potencialmente infecciosa, obligando al mundo a realizar una vigilancia internacional (<sup>13</sup>). Hasta el momento, se han reportado más de 95 912 casos confirmados en 118 países (<sup>16</sup>). En el Perú, el primer caso de MPX fue reportado en junio de 2022 por el Centro Nacional de Epidemiología y desde esa fecha el aumento de casos ha sido considerable. Hasta la fecha se han reportado 3849 casos confirmados, de los cuales más del 70% están en el departamento de Lima, con 20 fallecidos (<sup>17, 18</sup>). El objetivo de esta revisión de literatura fue documentar las principales manifestaciones orales más prevalentes en casos confirmados de MPX hasta el momento, y de esta manera advertir sobre las lesiones orales a profesionales odontólogos.

## MATERIALES Y MÉTODOS

En la presente investigación, se realizó una revisión de literatura científica que abarca desde septiembre de 2022 hasta marzo de 2024. Los documentos se consultaron en las siguientes bases de datos biomédicos: PubMed, Medline, EBSCO, LILACS y Elsevier. Se utilizaron las siguientes palabras clave: monkeypox, monkey pox, Orthopoxvirus, monkeypox virus, oral manifestation,

odontología. Se completó con una búsqueda manual en libros y otras revistas no relacionadas con la odontología. Los criterios de inclusión para la presente revisión fueron artículos originales, reportes de casos clínicos, comunicaciones breves, cartas al editor, revisiones sistemáticas. Se buscó en idioma español, inglés y portugués, sin restricciones en los años de publicación. Los resultados de esta búsqueda dejaron un total de 63 artículos (español, inglés, portugués) y en la búsqueda manual se encontró 1 artículo en chino. Se excluyó 15 artículos debido a la imposibilidad de acceder a los estudios, por lo que al final la presente revisión incluyó 49 estudios (figura 1).

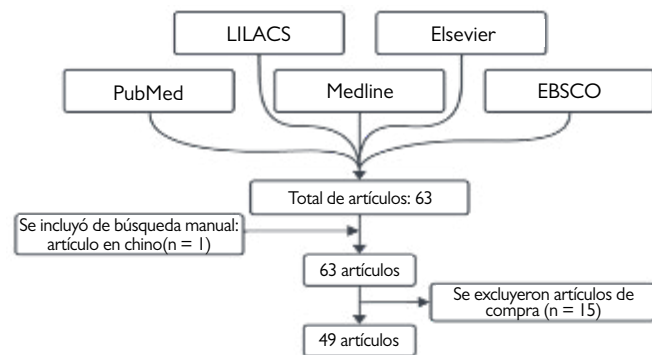


Figura 1. Diagrama de flujo de la selección de artículos.

## RESULTADOS

### Manifestaciones clínicas generales

La viruela símica en la mayoría de las personas se recupera en pocas semanas sin necesidad de algún tratamiento; sin embargo, la enfermedad puede ser más grave en niños, mujeres embarazadas y personas inmunodeprimidas (19).

La viruela símica presenta un período de incubación que puede variar entre 5 y 21 días. Para conocer las manifestaciones clínicas, es necesario comprender el curso de la enfermedad, el cual se divide según la presencia de aparición de las erupciones:

- **Etapas preeruptiva.** Los signos y síntomas duran entre 2 y 5 semanas. Se presentan fiebre y sarpullido entre 1 a 3 días antes de las erupciones cutáneas. El

cuadro febril está acompañado de dolor de cabeza severo, dolor de espalda, mialgia, malestar general y postración; también se suele apreciar agrandamiento de los ganglios linfáticos (10,29). Además, el dolor en la boca puede ser el primer indicio de viruela del simio (5) (tabla 1).

- **Etapas eruptiva.** Inicia 5 días después de haberse presentado fiebre. La erupción cutánea aparece, generalmente, primero en la cara (95% de los casos), luego en las palmas de las manos y las plantas de los pies (en el 75% de los casos). También se ven afectadas las mucosas orales (en el 70% de los casos), los genitales (30%) y las conjuntivas (20%), así como la córnea (10,19,30) (tabla 1).

Al igual que con la viruela, la lesiones se desarrollan más o menos simultáneamente, y evolucionan juntas a través de etapas de máculas, pápulas, vesículas y pústulas, antes de umbilicarse, secarse y descamarse. Sin embargo, estas pueden aparecer simultáneamente (19,20) (tabla 1).

Las complicaciones más frecuentes van desde dificultad respiratoria, diarrea o vómitos hasta una encefalitis, infecciones en la córnea o bronconeumonía. La mortalidad en los brotes aumenta en niños, jóvenes y en personas inmunocomprometidas (19,20) (tabla 1).

Tabla 1. Principales signos y síntomas de la viruela símica

Primera fase	Segunda fase
Fiebre	- Evolución de las erupciones: mácula, pápulas, vesículas, pústulas y umbilicación; finalmente, costras y descamación
Letargo	- Tendencia centrífuga: inicia en el rostro y se dirige a las manos y pies; además, afectan a las mucosas orales, genitales, conjuntiva y córnea.
Astenia	- En algunos casos, las erupciones inician en los genitales
Escalofríos	- Celulitis, abscesos, necrosis de tejidos blandos
Dolor de cabeza	- Neumonía severa
Inflamación de ganglios	- Infección corneal
Mialgia	- Vómitos y diarreas
Dolor de espalda	- Septicemia
Linfoadenopatías	- Encefalitis

La viruela símica endémica de África se ha convertido en una preocupación mundial, por la aparición de casos esporádicos en regiones del hemisferio occidental (19). La transmisión del animal al humano se produce mediante

arañazos o mordeduras de los animales infectados, o por el consumo de la carne de estos animales. Por otro lado, la transmisión entre personas es causada por fomites respiratorios contaminados o contacto directo con las lesiones de una persona infectada (3,4); sin embargo, aún no se ha podido verificar el trayecto de transmisión salival (20).

### Manifestaciones clínicas intraorales

Las manifestaciones orales que se encontraron en la revisión de la literatura se detallan a continuación: úlceras en boca, lesiones y úlceras en la mucosa oral. Las manifestaciones clínicas intraorales están basadas en los resultados que se obtuvieron al analizar la literatura; entre ellas tenemos las lesiones y úlceras que se presentan en la mucosa bucal, lo que aumenta las posibilidades de deshidratación entre los pacientes (5, 11, 19, 20, 22, 23, 26-28, 31, 33, 40, 41, 45, 47). Las lesiones orales precedieron al desarrollo de la erupción cutánea por uno o más días. Además, estas parecían tener una distribución algo medial a lo largo de la cara anterior de la lengua (32). Las úlceras se desarrollan en el labio, lengua, faringe, garganta y perioralmente, y van progresando desde una fase macular hasta una pustulosa (5, 19, 20, 27, 40, 41, 47). También hay presencia de linfadenopatía amigdalina y lingual que, por lo general, se presenta de forma temprana de 1 a 2 días después de hacer fiebre o la aparición de erupciones (20, 23, 41), producto de esta inflamación hay disfagia y dolor de boca y garganta (11, 20, 37, 38, 40, 47). Por último, antes de que aparezca la erupción en la piel, una persona verá desarrollarse lesiones en la lengua y la boca; estas lesiones se llaman exantema y se presentan en boca y faringe (44); sarpullido en mucosa oral (40); lengua eritematosa (43); edema de úvula y paladar blando; edema petequeial en paladar duro (33) y lesiones periorales (19, 20) (tabla 2).

### Cuidados en la práctica dental

Los profesionales de la salud bucal corren un mayor riesgo, ya que se encuentran en contacto directo con lesiones de MPX o la exposición a gotas de saliva y aerosoles durante los procedimientos dentales (35). Frente a esta situación, ellos deben conocer y estar atentos a los

Tabla 2. Manifestaciones clínicas intraorales

Lesiones intraorales	Autores
Lesiones y úlceras en la mucosa oral	- Kaler <i>et al.</i> - Franco <i>et al.</i> - Thornhill <i>et al.</i> - Gandhi <i>et al.</i> - Long <i>et al.</i> - Riad <i>et al.</i> - Huang <i>et al.</i> - Cardozo <i>et al.</i> - Damon - Alegre <i>et al.</i> - Benslama <i>et al.</i> - Rocha <i>et al.</i> - Vaughan <i>et al.</i> - Sookaromdee y Wiwanitkit
Úlceras en labio	- Franco <i>et al.</i> - Riad <i>et al.</i> - Damon - Benslama <i>et al.</i>
Linfoadenopatía lingual	- Franco <i>et al.</i> - Riad <i>et al.</i> - McCollum y Damon - Benslama <i>et al.</i>
Enantema	- Long <i>et al.</i> - Damon
Lesiones ulcerosas en lengua	- Kaler <i>et al.</i> - Benslama <i>et al.</i> - Sookaromdee y Wiwanitkit
Disfagia	- McCollum y Damon - Issa <i>et al.</i> - Benslama <i>et al.</i>
Dolor de garganta	- Franco <i>et al.</i> - Gandhi <i>et al.</i> - Issa <i>et al.</i>
Lesiones vesículo-ulcerativas	- Gandhi <i>et al.</i> - Joseph y Anil
Úlceras en garganta	- Long <i>et al.</i> - RECIAMUC
Sarpullido en mucosa oral	- Benslama <i>et al.</i>
Lesión pustulosa	- Rocha <i>et al.</i>
Úlceras en la faringe y agrandamiento amigdalino bilateral	- Erez <i>et al.</i>
Dolor de boca	- Sookaromdee y Wiwanitkit
Lengua eritematosa	- Gong <i>et al.</i>
Exantema	- Ogoina <i>et al.</i>
Edema de úvula/paladar blando, edema petequeial en paladar duro y úlceras aftosas del paladar blando	- Alegre <i>et al.</i>
Amigdalitis	- Gandhi <i>et al.</i> - Rocha <i>et al.</i>
Lesiones periorales, faringitis y dolor de lengua	- Gandhi <i>et al.</i>

signos y síntomas de la viruela del mono para poder evitar su contagio al momento de la atención (48).

La Agencia de Seguridad Sanitaria del Reino Unido nos brinda algunas recomendaciones como el uso de mascarillas N95 respiradores FFP3, vestimenta resistente a líquidos y protección para los ojos. Preferiblemente, el tratamiento dental debe suspenderse hasta que el paciente ya no sea diagnosticado con el virus; sin embargo, si el tratamiento es esencial en casos agudos, los pacientes deben ser tratados en una habitación aislada. Además, se debe realizar un lavado correcto de manos, así como la esterilización del instrumental usado <sup>(49)</sup>.

## DISCUSIÓN

Yinka *et al.* <sup>(21)</sup> mencionan que las fuentes zoonóticas del brote actualmente se desconocen y no está claro qué cambios ambientales o ecológicos, si los hubiere, podrían haber facilitado su resurgimiento repentino. Peters *et al.* <sup>(42)</sup> señalan que las manifestaciones orales de la infección por viruela del mono se informan con poca frecuencia porque estos signos aparecen en una etapa temprana de la enfermedad. Sin embargo, este estudio ha permitido identificar y documentar las principales manifestaciones orales de la viruela símica, y proporciona una base valiosa para el diagnóstico temprano y el manejo clínico.

Varios autores mencionan que los signos más relevantes para el diagnóstico de la enfermedad son las llagas, úlceras, mialgia, linfadenopatías y fiebre. No obstante, Sookaromdee y Wiwanitkit <sup>(31, 40, 41, 47)</sup> indican que el único primer síntoma podría ser el dolor de boca, lo que sugiere que las manifestaciones orales serían cruciales para la detección precoz. Este hallazgo subraya la necesidad de que los profesionales de la salud bucal estén atentos a los signos orales iniciales para evitar complicaciones graves y mejorar los resultados del tratamiento.

Petersen *et al.* (2022) <sup>(34)</sup> mencionan que la mayoría de los datos actuales sobre la viruela del mono provienen de reportes de casos o brotes individuales, así como de la vigilancia pasiva intermitente, por lo que se deberían realizar más investigaciones. Además, señala que no existe evidencia de que la transmisión de persona a persona por sí sola pueda sustentar las infecciones zoonóticas en humanos. Este estudio contribuye a llenar ese vacío al proporcionar evidencia detallada sobre las

manifestaciones orales y su impacto en los pacientes, lo que podría informar futuras investigaciones y políticas de salud pública.

Las manifestaciones orales identificadas, como las úlceras en los labios y la mucosa oral, tienen implicaciones significativas para la práctica odontológica. Los profesionales de la salud bucal deben estar equipados con el conocimiento necesario para reconocer estos signos tempranos y aplicar medidas preventivas efectivas. La Agencia de Seguridad Sanitaria del Reino Unido recomienda el uso de mascarillas N95, respiradores FFP3, vestimenta resistente a líquidos y protección para los ojos. Además, se debe suspender el tratamiento dental hasta que el paciente no sea diagnosticado con el virus, a menos que sea absolutamente necesario.

## Limitaciones

Aunque este estudio ha proporcionado información valiosa, existen limitaciones que deben ser consideradas. La dependencia de la literatura existente y la posible falta de acceso a ciertos estudios podrían haber limitado la comprensión completa de las manifestaciones orales de la viruela del mono. Futuras investigaciones deberían centrarse en estudios longitudinales y ensayos clínicos para evaluar intervenciones específicas en pacientes con viruela del mono, así como en la vigilancia activa para detectar y controlar futuros brotes.

Durante la elaboración de esta revisión, enfrentamos algunas limitaciones que podrían influir en la interpretación de los hallazgos. En primer lugar, la dependencia de la literatura existente, compuesta mayoritariamente por informes de casos y estudios descriptivos, limitó nuestra capacidad para extraer conclusiones más generales sobre las manifestaciones orales de la viruela símica. Por otro lado, la mayoría de los estudios incluidos provienen de ciertas regiones geográficas, lo que podría introducir un sesgo y dificultar la generalización de los resultados a otras poblaciones. Estas limitaciones subrayan la necesidad de realizar futuras investigaciones más robustas y diversificadas que permitan una mejor comprensión y manejo de las manifestaciones orales asociadas a la viruela símica.



## CONCLUSIONES

La viruela del mono de África se ha convertido en una preocupación mundial debido a la aparición de casos esporádicos en regiones del hemisferio occidental, con síntomas que suelen desarrollarse durante un período de 2 a 4 semanas. Esta revisión de literatura ha identificado que el 70% de los casos presentan manifestaciones clínicas en la cavidad oral, siendo las úlceras en los labios la principal manifestación oral, seguidas por las lesiones y úlceras en la mucosa oral, las cuales provocan disfagia y problemas de nutrición. El mayor riesgo lo tienen los niños, los adultos jóvenes y las personas inmunodeficientes. Los síntomas prevalentes se dividen en fase preeruptiva y fase eruptiva, e incluyen fiebre, linfadenopatías y mialgia. Las lesiones iniciales suelen aparecer en la mucosa oral antes de manifestarse en la piel, rostro y extremidades. Las lesiones ulcerosas en la boca, denominadas enantemas, son indicativas de la enfermedad y provocan dolor bucal, lo que puede ser un primer indicio de viruela del simio. Además, la transmisión de la viruela del mono incluye varias vías, desde arañazos y mordeduras de animales infectados hasta el contacto directo con lesiones mucocutáneas y fomites respiratorios contaminados. No obstante,

aún existe incertidumbre con respecto al papel de la transmisión salival en la propagación de la enfermedad.

Esta revisión subraya la necesidad de que los profesionales de la salud bucal estén preparados para identificar y manejar las manifestaciones orales de la viruela del mono, aplicando medidas preventivas efectivas y manteniendo una vigilancia activa. Además, destaca la importancia de realizar investigaciones adicionales para comprender mejor la transmisión y evolución de la enfermedad, así como para desarrollar estrategias más efectivas de control y prevención. La vigilancia continua y la investigación activa son esenciales para prevenir futuros brotes y mejorar la respuesta global a la viruela del mono, a fin de garantizar una mejor salud pública a nivel mundial.

**Contribución de autoría:** La concepción de la idea original fue de Jhon Paul Iakov Mezarina Mendoza. Todos los autores participaron en la planificación, ejecución, redacción del borrador, y aprobación de la versión final.

**Financiamiento:** Autofinanciado.

**Conflictos de intereses:** Ninguno.

## REFERENCIAS BIBLIOGRÁFICAS

- Sallam M, Mahzoum K, Dardas L, Tammemi A, Majali L, Naimat H. et al. Knowledge of Human Monkeypox and Its Relation to Conspiracy Beliefs among Students in Jordanian Health Schools: Filling the Knowledge Gap on Emerging Zoonotic Viruses. *Medicina*. 2022;58(7):924. doi: [10.3390/medicina58070924](https://doi.org/10.3390/medicina58070924).
- Kmiec D, Kirchhoff F. Monkeypox: A New Threat? *Int J Mol Sci*. 2022 Jul 17;23(14):7866. doi: [10.3390/ijms23147866](https://doi.org/10.3390/ijms23147866).
- Gouel-Cheron A, Kantor E, Rioux C, Kerneis S, Montravers P. Monkeypox-infected patients in the perioperative context: Recommendations from an expert centre. *Anaesth Crit Care Pain Med*. 2022;41(5):101122. doi: [10.1016/j.accpm.2022.101122](https://doi.org/10.1016/j.accpm.2022.101122).
- Larreal Y. Viruela del mono: el reflejo de las infecciones olvidadas. *Invest Clin*. 2023;63(3):203-5. doi: [10.54817/ic.v63n3a00](https://doi.org/10.54817/ic.v63n3a00).
- Kaler J, Hussain A, Flores G, Kheiri S, Desrosiers D. Monkeypox: A Comprehensive Review of Transmission, Pathogenesis, and Manifestation. *Cureus*. 2022 Jul 3;14(7):e26531. doi: [10.7759/cureus.26531](https://doi.org/10.7759/cureus.26531).
- Gross E. Update: Multistate outbreak of monkeypox--Illinois, Indiana, Kansas, Missouri, Ohio, and Wisconsin. *Ann Emerg Med*. 2003;42(5):660-4. doi: [10.1016/S0196-0644\(03\)00819-9](https://doi.org/10.1016/S0196-0644(03)00819-9).
- Kaler J, Hussain A, Flores G, Kheiri S, Desrosiers D. Monkeypox: A Comprehensive Review of Transmission, Pathogenesis, and Manifestation. *Cureus*. 2022;14(7):e26531. doi: [10.7759/cureus.26531](https://doi.org/10.7759/cureus.26531).
- Doshi RH, Guagliardo SAJ, Doty JB, Babeaux AD, Matheny A, Burgado J, Townsend MB, Morgan CN, Satheshkumar PS, Ndakala N, et al. Epidemiologic and Ecologic Investigations of Monkeypox, Likouala Department, Republic of the Congo, 2017. *Emerg Infect Dis*. 2019 Feb;25(2):281-9. doi: [10.3201/eid2502.181222](https://doi.org/10.3201/eid2502.181222).
- Ladnyj ID, Ziegler P, Kima E. A human infection caused by monkeypox virus in Basankusu Territory, Democratic Republic of the Congo. *Bull World Health Organ*. 1972;46(5):593-7.
- Reed KD, Melski JW, Graham MB, Regnery RL, Sotir MJ, Wegner MV, Kazmierczak JJ, Stratman EJ, Li Y, Fairley JA, et al. The detection of monkeypox in humans in the Western Hemisphere. *N Engl J Med*. 2004 Jan 22;350(4):342-50. doi: [10.1056/NEJMoa032299](https://doi.org/10.1056/NEJMoa032299).
- Franco L, Moreno D, Chaparro N, Franco L. Viruela del simio. *Rev Chil Infectol*. 2022;39(4):457-66. doi: [10.4067/s0716-10182022000400457](https://doi.org/10.4067/s0716-10182022000400457).
- Hutson CL, Carroll DS, Gallardo-Romero N, Weiss S, Clemmons C, Hughes CM, Salzer JS, Olson VA, Abel J, Karem KL, Damon IK. Monkeypox disease transmission in an experimental setting: prairie dog animal model. *PLoS One*. 2011;6(12):e28295. doi: [10.1371/journal.pone.0028295](https://doi.org/10.1371/journal.pone.0028295).
- Organización Mundial de la Salud. Viruela símica. 2023. Disponible en: <https://www.who.int/es/news-room/fact-sheets/detail/monkeypox>
- Nolen LD, Osadebe L, Katomba J, Likofata J, Mukadi D, Monroe B, Doty J, Kalemba L, Malekani J, Kabamba J, et al. Introduction of Monkeypox into a Community and Household: Risk Factors and Zoonotic Reservoirs in the Democratic Republic of the Congo. *Am J Trop Med Hyg*. 2015 Aug;93(2):410-5. doi: [10.4269/ajtmh.15-0168](https://doi.org/10.4269/ajtmh.15-0168).
- Giorgi FM, Pozzobon D, Di Meglio A, Mercatelli D. Genomic and transcriptomic analysis of the recent Mpox outbreak. *Vaccine*. 2024 Mar 7;42(7):1841-9. doi: [10.1016/j.vaccine.2023.12.086](https://doi.org/10.1016/j.vaccine.2023.12.086).
- Centers for Disease Control and Prevention. Mpox Outbreak Global Map. 2022. Disponible en: <https://www.cdc.gov/poxvirus/mpox/response/2022/world-map.html>
- CDC Perú. CDC Perú publica Sala situacional de viruela del mono. 2022. Disponible en: <https://www.dge.gob.pe/portalnuevo/informativo/prensa/cdc-peru-publica-sala-situacional-de-viruela-del-mono/>.
- CDC Perú. Sala situacional de la mpox (viruela símica) [Internet]. 2023. Disponible en: <https://web.archive.org/web/20231218230020/https://www.dge.gob.pe/sala-monkeypox/>
- Thornhill JP, Gandhi M, Orkin C. Mpox: The Reemergence of an Old Disease and Inequities. *Annu Rev Med*. 2024 Jan 29;75:159-75. doi: [10.1146/annurev-med-080122-030714](https://doi.org/10.1146/annurev-med-080122-030714).
- Gandhi P A, Patro SK, Sandeep M, Satapathy P, Shamim MA, Kumar V, Aggarwal AK, Padhi BK, Sah R. Oral manifestation of the monkeypox virus: a systematic review and meta-analysis. *EClinicalMedicine*. 2023 Feb;56:101817. doi: [10.1016/j.eclinm.2022.101817](https://doi.org/10.1016/j.eclinm.2022.101817).
- Yinka-Ogunleye A, Aruna O, Ogoina D, Aworabhi N, Eteng W, Badaru S, Mohammed A, Agyenyi J, Etebu EN, Number TW, et al. Reemergence of Human Monkeypox in Nigeria, 2017. *Emerg Infect Dis*. 2018 Jun;24(6):1149-51. doi: [10.3201/eid2406.180017](https://doi.org/10.3201/eid2406.180017).
- Long B, Koyfman A, Gottlieb M, Liang SY, Carius BM, Chavez S, Brady WJ. Monkeypox: A focused narrative review for emergency medicine clinicians. *Am J Emerg Med*. 2022 Nov;61:34-43. doi: [10.1016/j.ajem.2022.08.026](https://doi.org/10.1016/j.ajem.2022.08.026).
- Riad A, Attia S. Monkeypox-related oral manifestations and implications: Should dentists keep an eye out? *J Med Virol*. 2023 Jan;95(1):e28091. doi: [10.1002/jmv.28091](https://doi.org/10.1002/jmv.28091).
- Patel A, Bilinska J, Tam JCH, Da Silva Fontoura D, Mason CY, Daunt A, Snell LB, Murphy J, Potter J, Tuudah C, et al. Clinical features and novel presentations of human monkeypox in a central London centre during the 2022 outbreak: descriptive case series. *BMJ*. 2022 Jul 28;378:e072410. doi: [10.1136/bmj-2022-072410](https://doi.org/10.1136/bmj-2022-072410).
- Pisano L, Turco M, Mancuso FR, Lastrucci I, Pimpinelli N. Atypical oral presentation of monkeypox virus: A report of two cases from Florence, Italy. *Travel Med Infect Dis*. 2022 Nov-Dec;50:102457. doi: [10.1016/j.tmaid.2022.102457](https://doi.org/10.1016/j.tmaid.2022.102457).
- Huang YA, Howard-Jones AR, Durrani S, Wang Z, Williams PC. Monkeypox: A clinical update for paediatricians. *J Paediatr Child Health*. 2022 Sep;58(9):1532-8. doi: [10.1111/jpc.16171](https://doi.org/10.1111/jpc.16171).

27. Joseph B, Anil S. Oral lesions in human monkeypox disease and their management—a scoping review. *Oral Surg Oral Med Oral Pathol Oral Radiol.* 2023 Apr;135(4):510-7. doi: [10.1016/j.oooo.2022.11.012](https://doi.org/10.1016/j.oooo.2022.11.012).
28. Cardozo M, Benítez G, Ovando F, Bentos R, Medina E, Villamayor E, et al. Infección por el virus del mono: primer caso reportado en Paraguay. *Rev. Inst. Med. Trop.* 2022;17(2):74-8. doi: [10.18004/imt/2022.17.2.8](https://doi.org/10.18004/imt/2022.17.2.8).
29. Erez N, Achdout H, Milrot E, Schwartz Y, Wiener-Well Y, Paran N, Politi B, Tamir H, Israely T, Weiss S, et al. Diagnosis of Imported Monkeypox, Israel, 2018. *Emerg Infect Dis.* 2019 May;25(5):980-3. doi: [10.3201/eid2505.190076](https://doi.org/10.3201/eid2505.190076).
30. Jezek Z, Szczeniowski M, Paluku KM, Mutombo M. Human monkeypox: clinical features of 282 patients. *J Infect Dis.* 1987 Aug;156(2):293-8. doi: [10.1093/infdis/156.2.293](https://doi.org/10.1093/infdis/156.2.293).
31. Damon IK. Status of human monkeypox: clinical disease, epidemiology and research. *Vaccine.* 2011 Dec 30;29 Suppl 4:D54-9. doi: [10.1016/j.vaccine.2011.04.014](https://doi.org/10.1016/j.vaccine.2011.04.014).
32. Huhn GD, Bauer AM, Yorita K, Graham MB, Sejvar J, Likos A, Damon IK, Reynolds MG, Kuehnert MJ. Clinical characteristics of human monkeypox, and risk factors for severe disease. *Clin Infect Dis.* 2005 Dec 15;41(12):1742-51. doi: [10.1086/498115](https://doi.org/10.1086/498115).
33. Alegre B, Jubés S, Arango N, Pastene D, Lehrer E, Vilaseca I. Otorhinolaryngological manifestations in monkeypox. *Acta Otorrinolaringol Esp (Engl Ed).* 2023 Jul-Aug;74(4):263-7. doi: [10.1016/j.otoeng.2023.05.005](https://doi.org/10.1016/j.otoeng.2023.05.005).
34. Petersen E, Abubakar I, Ihekweazu C, Heymann D, Ntoumi F, Blumberg L, Asogun D, Mukonka V, Lule SA, Bates M, et al. Monkeypox - Enhancing public health preparedness for an emerging lethal human zoonotic epidemic threat in the wake of the smallpox post-eradication era. *Int J Infect Dis.* 2019 Jan;78:78-84. doi: [10.1016/j.ijid.2018.11.008](https://doi.org/10.1016/j.ijid.2018.11.008).
35. Samaranyake L, Anil S. The Monkeypox Outbreak and Implications for Dental Practice. *Int Dent J.* 2022 Oct;72(5):589-96. doi: [10.1016/j.identj.2022.07.006](https://doi.org/10.1016/j.identj.2022.07.006).
36. de Sousa D, Patrocínio J, Frade J, Brazão C, Mancha D, Correia C, Borges-Costa J, Filipe P. Monkeypox Diagnosis by Cutaneous and Mucosal Findings. *Infect Dis Rep.* 2022 Sep 27;14(5):759-64. doi: [10.3390/idr14050077](https://doi.org/10.3390/idr14050077).
37. McCollum A, Damon I. Human Monkeypox. *Clin Infect Dis.* 2014;58(2):260-7. doi: [10.1093/cid/cit703](https://doi.org/10.1093/cid/cit703).
38. Issa AW, Alkhofash NF, Gopinath D, Varma SR. Oral Manifestations in Monkeypox: A Scoping Review on Implications for Oral Health. *Dent J (Basel).* 2023 May 12;11(5):132. doi: [10.3390/dj11050132](https://doi.org/10.3390/dj11050132).
39. Quinancela D, Manteca M, Guerrón S, Martínez C. Características clínicas y manejo de la viruela del mono. *RECIAMUC.* 2022;6:275-80. doi: [10.26820/reciamuc/6.\(3\).julio.2022.175-280](https://doi.org/10.26820/reciamuc/6.(3).julio.2022.175-280).
40. Benslama L, Foy J, Bertolus C. Monkeypox oral lesions. *J Stomatol Oral Maxillofac Surg.* 2022;123(6):596. doi: [10.1016/j.jormas.2022.09.008](https://doi.org/10.1016/j.jormas.2022.09.008).
41. Rocha BA, Mendes PA, Souto GR, Souza PEA, Grossmann SMC, Horta MCR. The 2022 human monkeypox outbreak and dentistry: The relevance of oral mucosal and facial skin lesions. *Spec Care Dentist.* 2023 Jul-Aug;43(4):501-3. doi: [10.1111/scd.12776](https://doi.org/10.1111/scd.12776).
42. Peters SM, Hill NB, Halepas S. Oral Manifestations of Monkeypox: A Report of 2 Cases. *J Oral Maxillofac Surg.* 2022 Nov;80(11):1836-40. doi: [10.1016/j.joms.2022.07.147](https://doi.org/10.1016/j.joms.2022.07.147).
43. Gong Q, Wang C, Chuai X, Chiu S. Monkeypox virus: a re-emergent threat to humans. *Virol Sin.* 2022 Aug;37(4):477-82. doi: [10.1016/j.virs.2022.07.006](https://doi.org/10.1016/j.virs.2022.07.006).
44. Ogoina D, Iroezindu M, James HI, Oladokun R, Yinka-Ogunleye A, Wakama P, Otiike-Odibi B, Usman LM, Obazee E, Aruna O, et al. Clinical Course and Outcome of Human Monkeypox in Nigeria. *Clin Infect Dis.* 2020 Nov 5;71(8):e210-214. doi: [10.1093/cid/ciaa143](https://doi.org/10.1093/cid/ciaa143).
45. Vaughan A, Aarons E, Astbury J, Balasegaram S, Beadsworth M, Beck CR, Chand M, O'Connor C, Dunning J, Ghebrehewet S, et al. Two cases of monkeypox imported to the United Kingdom, September 2018. *Euro Surveill.* 2018 Sep;23(38):1800509. doi: [10.2807/1560-7917.ES.2018.23.38.1800509](https://doi.org/10.2807/1560-7917.ES.2018.23.38.1800509).
46. Tarín-Vicente EJ, Alemany A, Agud-Dios M, Ubals M, Suñer C, Antón A, Arando M, Arroyo-Andrés J, Calderón-Lozano L, Casañ C, et al. Clinical presentation and virological assessment of confirmed human monkeypox virus cases in Spain: a prospective observational cohort study. *Lancet.* 2022 Aug 27;400(10353):661-9. doi: [10.1016/S0140-6736\(22\)01436-2](https://doi.org/10.1016/S0140-6736(22)01436-2).
47. Sookaromdee P, Wiwanitkit V. Mouth sores and monkeypox: A consideration. *J Stomatol Oral Maxillofac Surg.* 2022 Nov;123(6):593-4. doi: [10.1016/j.jormas.2022.06.020](https://doi.org/10.1016/j.jormas.2022.06.020).
48. López C, Bahram-Taheri R, Madrigrál C, Meniz C, Martín J, Leco M, et al. Viruela del mono: una nueva amenaza para los dentistas. *Vías de contagio. Av Odontoestomatol.* 2023;39(2):68-73.
49. UK Health Security Agency, Public Health Scotland, Public Health Wales, Public Health Agency Northern Ireland. Principles for control of non-HCID mpox in the UK: 4 nations consensus statement. 2022. Disponible en: <https://www.gov.uk/government/publications/principles-for-monkeypox-control-in-the-uk-4-nations-consensus-statement/principles-for-monkeypox-control-in-the-uk-4-nations-consensus-statement>