

Castillo M¹
Cortez M¹
Pisconte D¹
González J²
Jiménez S³

¹ Residente Especialidad Odontopediatria (UCSUR)
² Docente Especialidad Odontopediatria (UCSUR)
³ Coordinador Centro de Investigación de Biotónica en Odontología (CIBIO-UCSUR)

REPORTE DE CASO

PROCEDIMIENTO DE FRENOTOMÍA EN INFANTES CON LÁSER

RESUMEN

La anquiloglosia es una anomalía congénita relativamente común del frenillo lingual, que impide los movimientos adecuados de la lengua y causa disturbios motores en este órgano. Esta alteración ocurre en 0.02% al 4.8% de los recién nacidos y está asociado en un 25% a 60% de dificultades durante el amamantamiento.

El propósito del presente reporte de caso es mostrar las aplicaciones del Sistema Láser de Diodo Infrarrojo (940nm) para simplificar el abordaje quirúrgico de la anquiloglosia lingual en infantes y sus ventajas frente a la técnica convencional.

PALABRAS CLAVE: Anquiloglosia, Frenotomía, Infante, Láser.

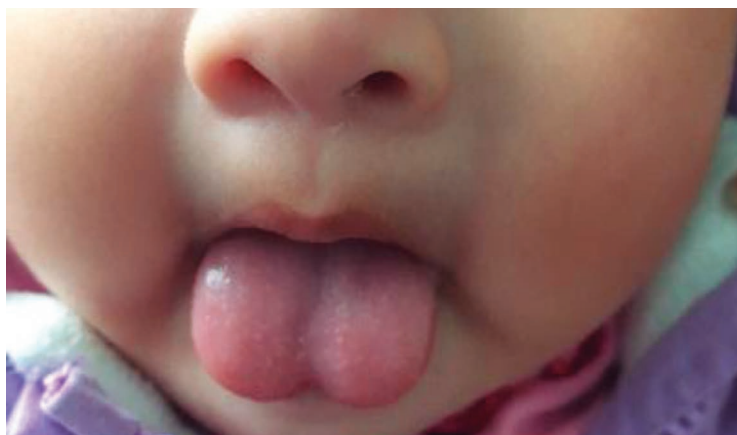
FRENECTOMY PROCEDURE IN INFANTS WITH LASER

ABSTRACT

Ankyloglossia is a relatively common congenital abnormality of the lingual frenum that prevents tongue movements and causes motor disturbances in this organ. This alteration occurs in 0.02% to 4.8% of newborns and associated with 25% to 60% incidence of difficulties with breastfeeding.

The purpose of this case report is to show applications of infrared Diode Laser System (940nm) to simplify the surgical approach lingual ankyloglossia in infants and its advantages over the conventional technique..

KEY WORDS: Ankyloglossia, Frenectomy, Infant, Laser.



INTRODUCCIÓN

El frenillo lingual con inserción corta, denominado comúnmente como anquiloglosia, altera la fisiología de la mecánica de la lengua, pudiendo provocar alteraciones anatómicas y funcionales en otras estructuras de la boca.¹

La anquiloglosia se define como la falta parcial o absoluta del movimiento de la lengua causada por un frenillo lingual muy corto que impide los movimientos adecuados de la lengua y causa disturbios motores en este órgano, así como repercusiones en la cavidad bucal, lo cual afecta una serie de mecanismos o funciones importantes para el desarrollo del ser humano.¹⁻³

En la primera visita del infante al odontopediatra se debe evaluar la lengua, su función y la inserción del frenillo lingual. Los padres deben ser informados sobre la presencia y severidad de la anquiloglosia y ser conscientes del problema que puede ocasionar en la alimentación, el habla y problemas dentales.¹⁻³

El examen bucal del recién nacido puede mostrar una membrana unida entre la punta y la parte media de la lengua que se extiende al piso anterior de la boca, por debajo o sobre el reborde alveolar. El odontólogo debe examinar el aspecto de la lengua cuando ésta se levanta, cuando el bebé llora o trata de extender la lengua.³

Durante el examen de la lengua del infante, se debe determinar su elasticidad. La inserción del frenillo lingual normalmente debería ser de aproximadamente 1 cm posterior a la punta de la lengua.^{1,3}

Los recién nacidos y niños lactantes utilizan la succión para asegurar la adecuada ingestión de los alimentos líquidos, sea la leche materna o los proporcionados por el biberón.^{1,3}

Los estímulos que proporciona el amamantamiento son fundamentales para el desarrollo general del ser humano y, en particular, sostienen que son determinantes para el crecimiento del sistema es-

tomatognático porque:⁵

- Incentivan el crecimiento vertical del cráneo.
- El bebé desarrolla la respiración nasal mientras succiona el pecho.
- Excita el componente neuromuscular de la cabeza, cara y cuello, que desarrolla el tono muscular necesario para estimular la primera dentición.
- Estimula el crecimiento de la ATM.
- Favorece el crecimiento postero-anterior de la rama de la mandíbula.
- Interviene en la remodelación del arco mandibular.

La anquiloglosia ocurre en 0.02% al 4.8% de los recién nacidos aproximadamente y está asociada en un 25% a 60% a la incidencia de dificultades durante el amamantamiento tanto para la madre como para el infante.¹⁻⁴

Pueden verse daños en el pezón materno, dolor en los senos producido por el extremo esfuerzo de succión, repetidos cuadros de mastitis, rechazo a la lactancia, deshidratación neonatal, pobre suplemento de leche para el bebé lo que genera poca ganancia de peso y destete precoz pudiendo impedir el normal desarrollo del mecanismo de la deglución adulta.¹⁻⁴

Tratamiento:

Se han propuesto diferentes métodos para el tratamiento de la anquiloglosia. El manejo se enfoca desde un tratamiento muy temprano sin anestesia y en el otro extremo en que la anquiloglosia nunca debe ser tratada.³

Las opciones de tratamiento como la observación, terapia de lenguaje, frenotomía sin anestesia y frenectomía son sugeridas en la literatura. No hay consenso respecto si es o no conveniente practicar la resección de frenillo en épocas tempranas.³

Los que proponen intervenir durante los primeros meses justifican su indicación en las facilidades técnicas y en la poca vascularidad del frenillo neonatal.^{3,4}

En un estudio publicado en *Pediatrics Child Health* en el año 2002, se concluye que las indicaciones para la resección son:^{3,4}

- Trastornos del habla, en especial para la articulación de la palabra y sólo en aquellos niños que hayan sido evaluados por un profesional foniatra.
- Niños con limitaciones mecánicas evidentes como incapacidad para sacar la lengua y tocarse el labio superior con la punta de la misma.
- Recién nacidos y lactantes con inconvenientes para alimentarse y succionar.

En infantes con más de cuatro meses de edad, la literatura indica que la anestesia local es usualmente requerida por causa de la resistencia y sensibilidad del infante. La principal razón en la literatura para la liberación del frenillo lingual es la presencia de dificultades para el amamantamiento.^{3,4}

El sistema láser de diodo está constituido por un medio activo sólido, formado por un semiconductor que frecuentemente usa una combinación de galio, arsenio y otros elementos como el aluminio o el indio para transformar la energía eléctrica en energía luminosa. La longitud de onda de estos sistemas láser para su utilización en odontología comprende un rango desde 800nm hasta 980nm. Pueden emitir en modo continuo o en pulsos y, debido a su longitud de onda, la energía es fácilmente transportable a través de la fibra óptica. Las fibras ópticas pueden variar entre 200 a 600µm según el fabricante.⁶

En función de la potencia los sistemas láser de diodo pueden clasificarse en dos grandes grupos: de baja potencia o terapéuticos y de alta potencia o quirúrgicos.

1. Los de baja potencia, también llamados blandos (Low Level Laser Therapy), son de baja energía y emiten en la región del espectro infrarrojo cercano ó del rojo (632,8, 670 y 830nm), con una potencia media de 1-100mW. Sus aplicaciones básicas en ciencias de la salud están basadas en sus efectos de bioestimulación de los tejidos y en su acción analgésica-antiinflamatoria.⁶

2. Los de alta potencia son aquellos con potencias de 1W hasta 15W o más y con una longitud de onda comprendida entre 810nm y 980nm. Sus aplicaciones son en periodoncia, endodoncia, cirugía bucal, implantología, blanqueamiento.⁶

El sistema láser de diodo infrarrojo puede ser utilizado en la cirugía de los tejidos blandos, y está indicado para el corte de la encía y de la mucosa bucal, para obtener coagulación en los procedimientos quirúrgicos con excesivo sangrado y para hacer el curetaje de tejidos blandos. Se deben tomar algunas precauciones cuando se emplea el modo de emisión continuo porque genera un rápido aumento de la temperatura en los tejidos sobre los que se trabaja.⁶

Las intervenciones quirúrgicas que se pueden hacer con el láser de diodo son: Gingivectomía, exéresis, biopsia de tejidos blandos, frenectomías y vestibuloplastia.^{6,12,13}

RELATO DE CASO

Paciente infante de 5 meses de edad, de sexo femenino, acude a la Clínica Odontológica de la UCSUR con interconsulta del médico pediatra, para evaluación y tratamiento de la especialidad por presentar dificultad para la succión y lactancia materna, teniendo como consecuencia la pérdida de peso. (Fig.1)

Al examen clínico, se observó un frenillo corto, fibroso que no permite que la lengua se mueva y al llanto la punta de la lengua tenía forma de corazón. Se diagnóstica: Anquiloglosia total. (Fig.2)

La técnica quirúrgica empleada fue frenotomía con Láser para simplificar el abordaje quirúrgico, una técnica alternativa al método convencional, de abordaje simple y sencillo que reduce el tiempo operatorio y no existe sangrado.

Procedimiento: se inicia con asepsia del campo operatorio, luego se procedió a colocar anestesia tópica (Fig.3) y una pequeña dosis de anestesia infiltrativa (lidocaína) en la base de la lengua (Fig.4). Se usó un Láser de Diodo de 940 nanómetros, quirúrgico portátil ilase (Biolase) ® (Fig.5). Previamente “hot tip”.⁶

Se realizó una incisión transversal, retirando gran

parte del frenillo fibro muscular por vaporización sin sangrado Fig. (6,7,8 y 9). Inmediatamente después del procedimiento se le indica a la madre que le diera de lactar. Se prescribió Paracetamol solución gotas de 100 mg/ml (una gota por kg.).

En la cita de control a la semana se observó la movilidad de la lengua y la madre refiere que el infante mejoró su alimentación. (Fig.10)

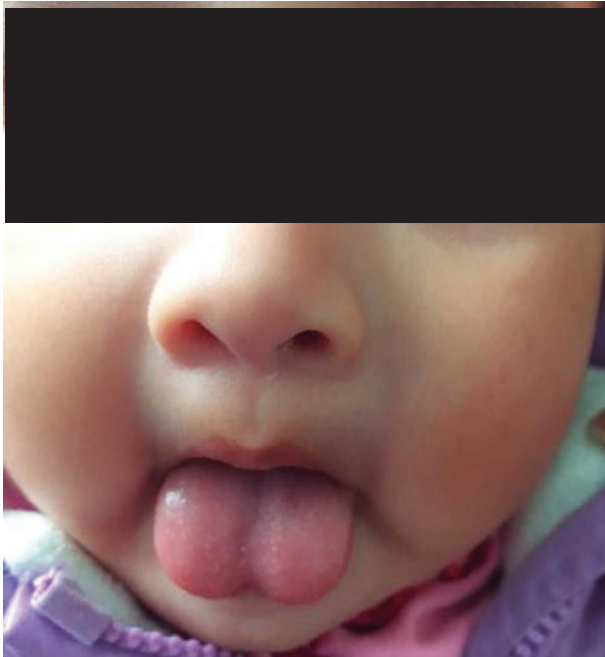


Figura 1. Infante de 5 meses de edad.

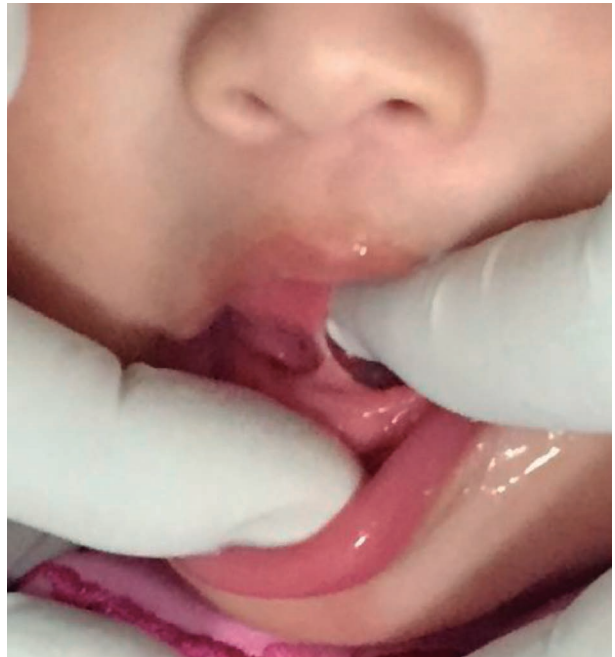

Figura 2. Anquilosis total.

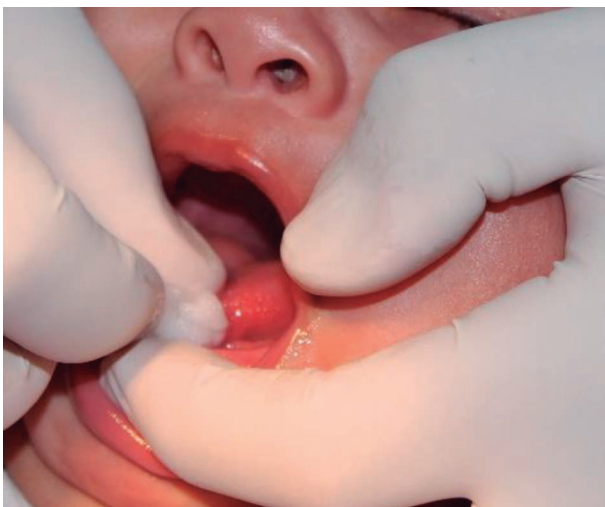

Figura 3. Anestesia tópica.

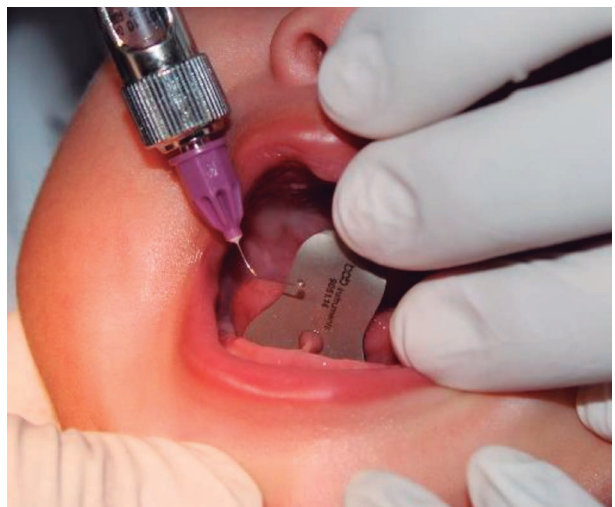


Figura 4. Anestesia infiltrativa (lidocaína).



Figura 5. Sistema láser diodo 940nm usado en el procedimiento.

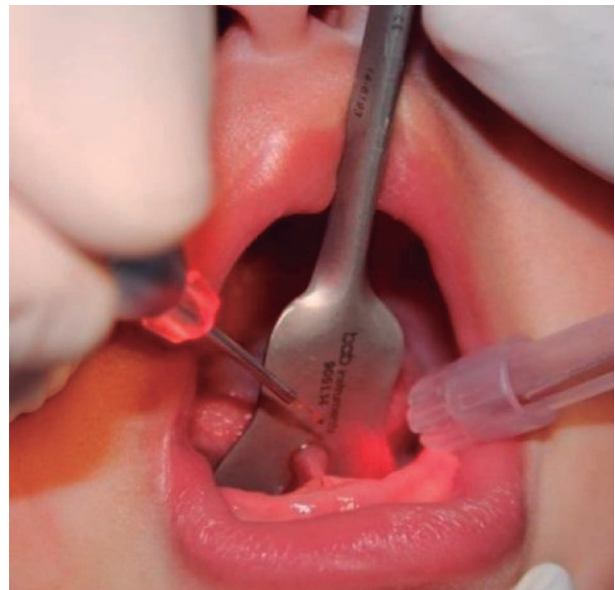

Figura 6. Retracción lingual.

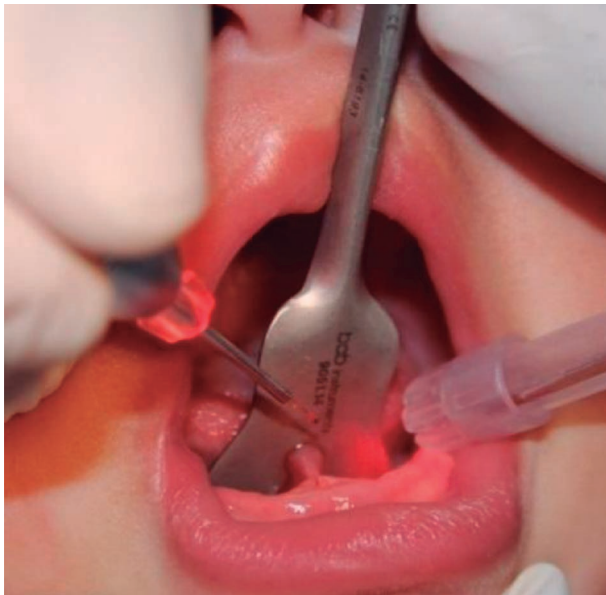

Figura 7. Corte de frenillo con láser de diodo.

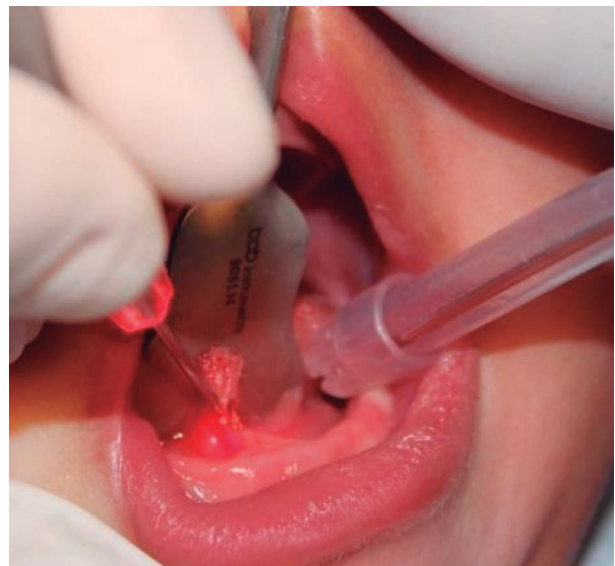

Figura 8. Liberación del frenillo.

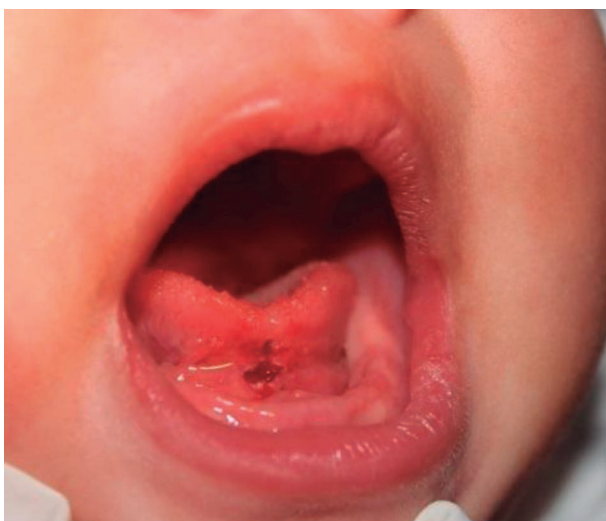

Figura 9. Final del procedimiento sin sangrado lingual.

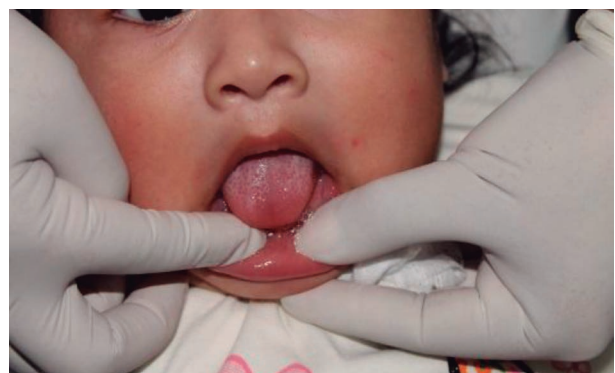

Figura 10. Lengua liberada sin signos de anquiloglosia. (Una semana de control)

DISCUSIÓN

La frenotomía lingual en infantes es un procedimiento simple que puede ser realizado en el consultorio al inicio de la consulta. Esta también puede ser realizada parcialmente realizando un ligero corte en la porción media y más fina del frenillo lingual del bebé sin necesidad de reparación posterior (frenotomía), usándose simplemente anestésico tópico odontológico durante el procedimiento.⁷ La desventaja de la frenotomía parcial radica en la posibilidad de completar el procedimiento quirúrgico a una edad más avanzada en el caso que sea necesario.^{4,8,9,10} No obstante a pesar de la practicidad de la frenotomía parcial no existe evidencia científica mostrando que la técnica parcial sea la más recomendada. En el presente caso clínico fue realizada la frenotomía del frenillo lingual con Láser de Diodo aliviando inmediatamente las dificultades en el amamantamiento materno. Para varios autores la alimentación del infante mediante el amamantamiento puede ser retomada enseguida de la frenotomía del frenillo pudiendo aliviar inmediatamente el dolor en el pezón de algunas madres.⁴ Hubo prescripción médica después de la cirugía del FL (paracetamol 100mg: gotas), lo que no se recomendó en otros estudios ya que solo se sugirió que el niño se ha amamantado. En bebés con más de cuatro meses de edad la literatura indica que la anestesia local es usualmente requerida por causa de la resistencia y sensibilidad del infante, en el presente caso si se utilizó una mínima cantidad de anestesia infiltrativa (lidocaína).⁴ Consideramos que el hecho de no haber un consenso en el tratamiento quirúrgico de la anquiloglosia en infantes con dificultad para amamantar origina variaciones en las técnicas empleadas, pudiendo optarse por diferentes formas y técnicas de tratar. Dentro de esto se encuentra el uso del láser de diodo, una opción que se muestra segura y eficiente en la cirugía de tejidos blandos por no producir sangrado, evitar las suturas, requerir menor tiempo quirúrgico y no producir infecciones post operatorias ni cicatrices visibles. Las complicaciones postoperatorias de la frenotomía, como la infección, hemorragias e injurias en el conducto de Wharton son extremadamente raras en infantes.¹¹

CONCLUSIONES

- El sistema láser de diodo es una alternativa muy práctica para el abordaje en los casos de anquiloglosia en infantes donde las técnicas convencionales pueden causar ansiedad tanto en los padres como en el operador por el control del sangrado y la profundidad de la incisión.
- De acuerdo al resultado obtenido los autores sugieren que es una alternativa a la técnica convencional; ya que es una técnica segura, práctica y efectiva en el tratamiento de frenotomía, empleando parámetros energéticos adecuados y normas de seguridad.

REFERENCIAS BIBLIOGRÁFICAS

1. Marchesan IQ. Frênulo de língua: classificação e interferência na fala. Rev CEFAC 2003; 5(4): 341-5.
2. Walter L, Ferelle A, Issão M. Odontologia para o bebê. São Paulo, Brasil: Artes Médicas; 1997.
3. Messner AH, Lalakea ML, Aby J, Macmahon J, Bair E. Ankyloglossia. Incidence and associated feeding difficulties. Arch Otolaryngol Head Neck Surg 2000; 126:36 –9.
4. Ballard JL, Auer CE, Khoury JC. Ankyloglossia: assessment, incidence, and effect of frenuloplasty on the breastfeeding dyad. Pediatrics 2002; 110: 63.
5. Podadera Z, Flores H. Evaluación del impacto taller sobre la lactancia materna y su rol preventivo en las anomalías dentofaciales. Rev Cub Estomatol 2003;41(1)
6. Larrea ON, Berrini AJ, Gay- Escoda C: Aplicaciones del Láser de diodo en Odontología; RCOE, 2004; 9(5) 529-534.
7. Masaitis NS, Kaempf JW. Developing a frenotomy policy at one medical center: a case study approach. J Hum Lact. 1996; 12(3):229-32.
8. Marmet C, Shell E, Marmet R. Neonatal frenotomy may benecessary to correct breastfeeding problems. J HumLact. 1990; 6(3):117-21.
9. Segal LM, Stephenson R, Dawes M, Feldman P.

- Prevalence, diagnosis, and treatment of ankyloglossia: methodologic review. *Can Fam Physician*. 2007; 53(6):1027-33.
10. Dollberg S, Botzer E, Grunis E, Mimouni FB. Immediate nipple pain relief after frenotomy in breast-fed infants with ankyloglossia: a randomized, prospective study. *J Pediatr Surg*. 2006; 41(9):1598-600.
 11. Ruffoli R, Giambelluca MA, Scavuzzo MC, Bonfigli D, Cristofani R, Gabriele M, Giuca MR, Giannessi F. Ankyloglossia: a morphofunctional investigation in children. *Oral Dis*. 2005 May; 11(3):170-4.
 12. Kotlow LA. Pediatric dentistry begins at birth: laser and pediatric dental care in treating soft tissue lesions in the dental office. *J Pediatric Dent Care* 2007; 13(1):12-16.
 13. Gargari M, Autili N, Petrone A, Prete V. Using the diode laser in the lower labial frenum removal. *ORAL & Implantology* 2012; 2(3):54-57.

Recibido: 22-02-2016

Aceptado: 07-03 -2016

Correspondencia: CD Martha Castillo, CD Diana Pisconte, CD Marisol Cortez

Dirección: mjard@hotmail.com