

Pontons-Melo JC¹
Hirata R²
Vargas M³
Henostroza G⁴
Mondelli J⁵

REPORTE DE CASO

- ¹ Profesor de la Especialidad en Odontología Estética y Restauradora, Facultad de Estomatología - Universidad Científica del Sur, Perú.
- ² Profesor de Biomateriales y Biomimética, Facultad de Odontología - Universidad de New York, Estados Unidos.
- ³ Profesor de Odontología Familiar, Facultad de Odontología - Universidad de Iowa, Estados Unidos.
- ⁴ Profesor y Jefe de Odontología Restauradora y Estética, Facultad de Estomatología - Universidad Peruana Cayetano Heredia, Perú.
- ⁵ Profesor Titular del Departamento de Odontología Restauradora, Endodoncia y Materiales Odontológicos - Facultad de Odontología de Bauru - Universidad de São Paulo, Brasil.

ODONTOLOGÍA MÍNIMAMENTE INVASIVA PARA EL TRATAMIENTO DEL DESGASTE DENTAL

RESUMEN

El desgaste dental patológico, ocasionado por el bruxismo, es una alteración que se observa frecuentemente en la clínica odontológica. En este caso clínico fue realizado un procedimiento mínimamente invasivo, a fin de restablecer una guía anterior alterada por desgaste dental, asociado a otros tratamientos, tales como, el blanqueamiento dental y el ajuste oclusal. Este abordaje restaurador directo, asociado a las otras técnicas, posibilitó la máxima preservación de estructura dental remanente, alcanzando un excelente resultado estético y funcional, con una correcta adaptación del sistema estomatognático.

PALABRAS CLAVE: Resina compuesta, desgaste dental, bruxismo, ajuste oclusal.

MINIMALLY INVASIVE DENTISTRY FOR THE TREATMENT OF TOOTH WEAR

ABSTRACT

The dental tooth wear due to bruxism is an alteration that is seen frequently in the today's clinic. In this clinical case, a minimal invasive procedure was conducted aiming to restore the altered anterior guide by bruxism, associating other treatments, such as occlusal adjustment and bleaching. This direct restorative approach associated to the aforementioned treatments, made possible the maximum preservation of the tooth structure, reaching excellent functional and esthetic results, with a correct adaptation of the stomatognathic system.

KEY WORDS: Composite resin, tooth wear, bruxism, occlusal adjustment.

INTRODUCCIÓN

En la actualidad, existe una creciente valorización de la sociedad sobre la importancia de la salud y de la estética; por ello, venimos observando un aumento en el número de indicaciones de tratamientos mínimamente invasivos, sobre todo, en casos donde hay que restaurar la guía anterior alterada, por causa de desgaste dental; valiéndonos de procedimientos conservadores aditivos (resinas compuestas directas).^{1,2}

El desgaste dental patológico ocasionado por el bruxismo, es una alteración que se observa frecuentemente en la clínica. Esta se trata de una parafunción multifactorial, poco clara y controversial.^{3,4} Algunas posibilidades han sido sugeridas como posibles causas de esta parafunción, tales como hábitos orales, maloclusión,⁵ hipopnea,⁶ niveles altos de ansiedad⁷ y tensión,⁸ ya que estos factores podrían estimular al sistema nervioso central que reacciona con una alteración en la neurotransmisión de dopamina,⁹ caracterizándose por la atrición de los dientes entre sí, sea en posición céntrica (apretamiento) o excéntrica (rechamamiento), pudiendo ser diurna y/o nocturna.^{10,11}

El desgaste representa un problema funcional irreversible para el sistema estomatognático, ya que compromete la dentición durante su vida útil.³ Esta alteración afecta a las superficies oclusales e incisales de los dientes posteriores y anteriores, consecuentemente, la estabilidad oclusal, la protección mutua, la función y la estética de las guías anteriores.^{12,13}

El objetivo de este trabajo es presentar un caso clínico tratado mediante un procedimiento mínimamente invasivo, con el fin de restablecer una guía anterior alterada por desgaste dental, asociándolo a otros tratamientos, tales como, el blanqueamiento dental y el ajuste oclusal.

CASO CLÍNICO

Paciente de 38 años, caucásico, género masculino, buscó atención odontológica, quejándose de la evidencia de dientes desgastados y de la alteración en la apariencia estética de su sonrisa. Durante la anamnesis, el paciente refirió que apretaba los dientes, tanto en el período diurno como en el nocturno, acentuándose en épocas de mayor tensión emocional. En el examen clínico, se observó la presencia de desgaste dental patológico, tipo I, sin pérdida de dimensión vertical de oclusión (Fig. 1), según índice de Hugosson y col.¹⁴ (Tabla 1). Durante la evaluación del borde incisal con labios en reposo, no se conseguía visualizar más de 1.0 mm de estructura dental. En la evaluación radiográfica no se observó ninguna alteración ósea ni dental, así como de otras estructuras, que pudieran ser evaluadas por medio del análisis radiográfico.

Inicialmente fueron elaborados dos modelos, uno de estudio y otro de trabajo, donde se planificaron y proyectaron las nuevas alturas, formas y contornos de los dientes anteriores desgastados, con base en el análisis de la oclusión, de la fonética y de la relación dentolabial, así como de las propor-

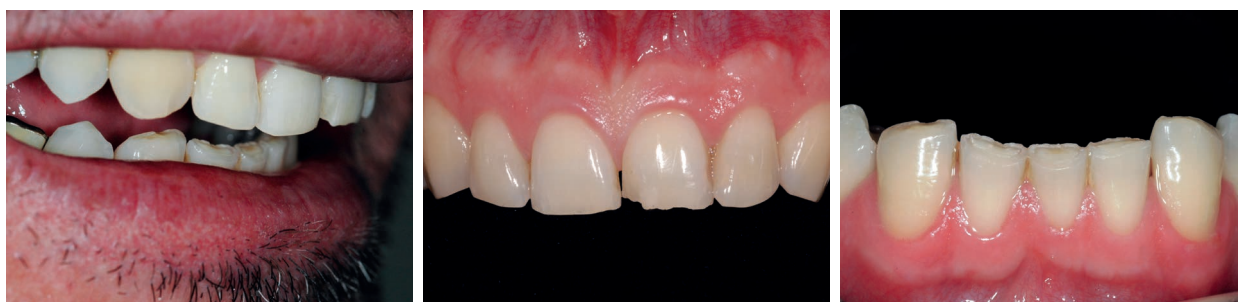

Figura 1. Caso clínico inicial, donde se observa la alteración en la armonía de la sonrisa y el desgaste de los bordes incisales en ambos maxilares.

TABLA 1.

CRITERIOS UTILIZADOS POR HUGOSSON Y COL. PARA EL DIAGNÓSTICO INCISAL Y OCLUSAL

Criterios para el diagnóstico de desgaste incisal y oclusal	
0	ausencia de desgaste del esmalte clínicamente visible
1	desgaste del esmalte hasta la exposición de dentina en un único punto
2	desgaste de dentina hasta 1/3 de la altura de la corona clínica
3	desgaste de la dentina mayor que 1/3 de la altura de la corona clínica

ciones estéticas (alto/ancho).¹⁵ Este paso ayudó a establecer una comunicación efectiva con el paciente, por medio de un lenguaje visual, además de permitirnos verificar, corregir y probar la configuración futura de la guía anterior (Fig. 2). Una vez verificado y aceptado el modelo/encerado de planificación por el paciente y el Odontólogo, se confeccionó una matriz-guía con la ayuda de una silicona de consistencia densa.

Después de una fase de evaluación clínica criteriosa, se indicó como procedimiento inicial el blanqueamiento dental en consultorio, con la

finalidad de tornar las superficies dentales más claras, permitiendo que el color de referencia sea menos saturado, lo que a su vez proporciona un aspecto más juvenil, natural y saludable a la sonrisa del paciente. Este procedimiento fue ejecutado en una sola sesión, mediante tres aplicaciones de peróxido de hidrógeno al 35% (Lase Peroxide Sensy, DMC), por 20 minutos cada una, con intervalos de cinco minutos entre cada aplicación (Fig. 3). En cuanto se observó un pequeño grado de sensibilidad dental trans y post operatoria, se aplicó el agente desensibilizante (Desensibilize, FGM) durante cuatro minutos.

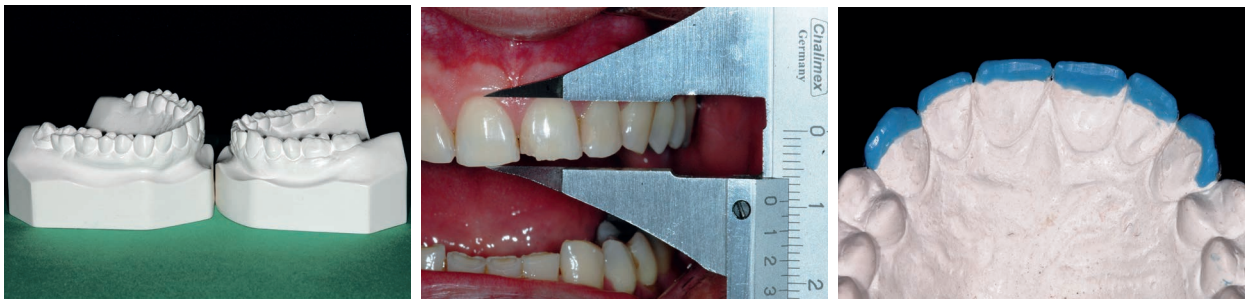

Figura 2.- A. Modelos de estudio trabajados para montaje en ASA. B. Registro de las proporciones de los dientes. C. Encerado de planificación restableciendo las nuevas alturas de los dientes desgastados.

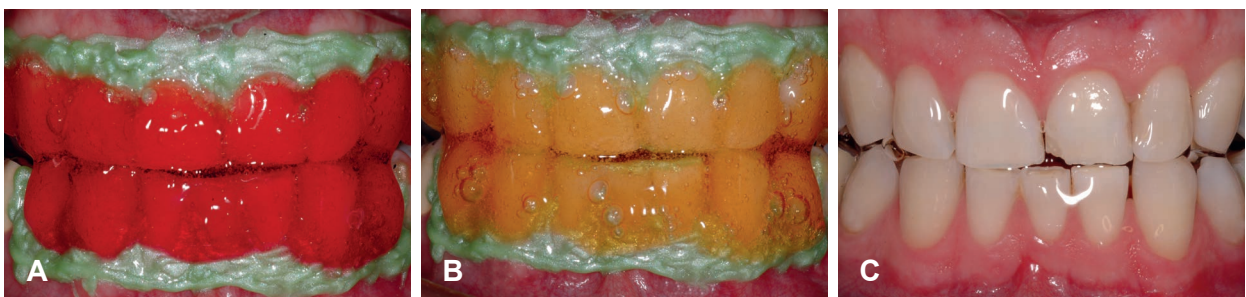


Figura 3.- A,B,C. Proceso de blanqueamiento dental elaborado con peróxido de hidrógeno al 35%.

Quince días después de finalizado el blanqueamiento,¹⁶ se inició la segunda fase de tratamiento: La etapa restauradora, preparándola la superficie con instrumentos tales como puntas diamantadas y discos de lija (Fig. 4). Luego, después de la aplicación del ácido fosfórico al 37% (Condicionador, Dentsply) durante 20 segundos, fue aplicado el sistema adhesivo convencional de dos pasos (Ambar, FGM), siguiendo las indicaciones del fabricante (Fig. 5). Las restauraciones fueron realizadas siguiendo el protocolo de la técnica histo-anatómica y reproducción intrínseca del color^{1,2}, iniciándose con la inserción de resina compuesta translúcida (I, Grandio, VOCO GmbH) a partir de las superficies palatinas. La aplicación

se realizó directamente sobre la guía de silicona, mediante una porción de un grosor de aproximadamente de 0.3 mm, con la finalidad de establecer el contorno palatino y la nueva altura de los bordes incisales. Una vez adaptada la guía, el material restaurador fue fotopolimerizado durante 20 segundos, tiempo recomendado para cada incremento. Para imitar las características ópticas de la dentina, se aplicó una resina compuesta opaca (DA2, Grandio, VOCO GmbH) en la superficie vestibular, la cual fue esculpida esbozando la forma de lóbulos. Para simular las características del borde incisal del esmalte natural se colocó resina translúcida (T-neutral, Opallis, FGM) entre los lóbulos/mamelones (Fig. 6).

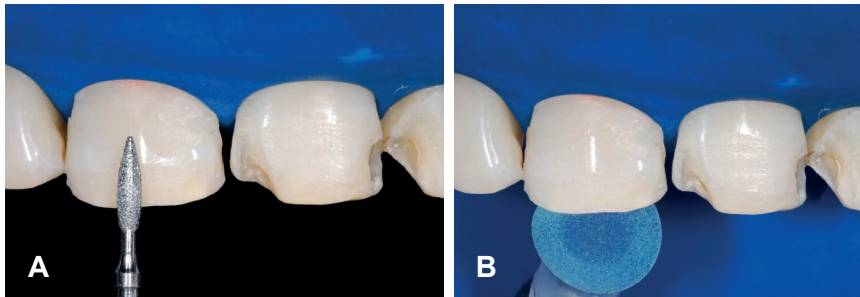


Figura 4.- A-B. Preparación de las superficies con fresa 1111F y disco de lija de granulación media.

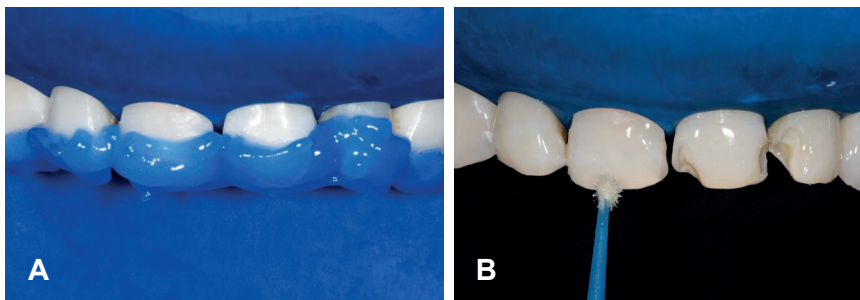


Figura 5.- A-B. Acondicionamiento ácido por 20 segundos y posterior aplicación de adhesivo convencional.

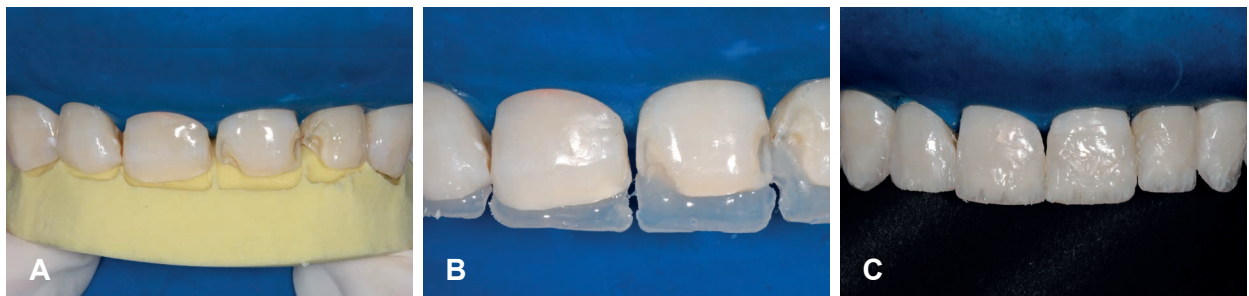

Figura 6.- A. Verificación de la adaptación de la guía de silicona. B. Detalle de la confección de la porción palatina. C. Pormenor de la inserción de la capa correspondiente a la dentina artificial.

La última capa correspondiente al esmalte artificial fue restaurada con el color A1 (EA1, Grandio, VOCO GmbH), y para las zonas correspondientes a las crestas y parte del borde incisal se utilizó resina de alto valor (VH, Opallis, FGM). Todas las capas de resina compuesta colocadas durante el proceso de estratificación, fueron cuidadosamente aplicadas y adaptadas con la ayuda de espátulas, bruñidores y pinceles, a fin de imitar la anatomía natural del esmalte y dentina.

Una vez concluidas las restauraciones y retirado el aislamiento absoluto, se realizó el acabado inicial con ayuda de una hoja de bisturí # 12, a fin de eliminar los excesos marginales, así como con discos de lija (Soft-Lex Pop-On, 3M/ESPE) para reproducir la anatomía primaria, establecer simetría entre dientes contralaterales y áreas de reflexión/sombra.

Una semana después se realizó el ajuste oclusal, por desgaste selectivo, con ayuda del sistema ROCA (relación oclusal céntrica armónica) y de papel de articular Arti-check (Bausch), con el objetivo de mejorar las relaciones funcionales de la dentición, de manera que los tejidos peridontales y los dientes reciban estímulo funcional uniforme, y que las superficies oclusales de los dientes sean expuestas únicamente a un desgaste fisiológico semejante entre ellas.

El sistema ROCA consiste de varios hilos cilíndricos de plástico, de diferente grosor, similar a las láminas propuestas por Long. Estos hilos, por su forma, permiten un rápido posicionamiento en relación céntrica o reposicionamiento sagital de

la mandíbula, una evaluación del desvío de línea media, una evaluación de los movimientos excursivos y de la altura de la guía.^{17,18}

El desgaste selectivo oclusal se inició con el relajamiento de la musculatura, interponiendo uno de los hilos de mayor grosor, a nivel de la línea media, entre los incisivos centrales superiores e inferiores. Así, los hilos fueron posicionados en orden decreciente, hasta que el paciente refiera el primer contacto en uno o más dientes. Después de la detección de este contacto, las superficies oclusales fueron secadas con aire. A continuación, los contactos exagerados fueron refinados con punta diamantada de granulación media (3168F, KG Sorensen), en alta velocidad. De esta manera, se marcaron y desgastaron los contactos oclusales, hasta establecer una serie de contactos puntuales verificando que no se observe desvío anterior de la mandíbula durante el arco de cierre esquelético mandibular (Fig. 7).

Enseguida, se efectuó el acabado y pulido de las restauraciones del sector anterior (superficies vestibulares y palatinas) con gomas abrasivas de grano medio, fresas multilaminadas de carburo tungsteno y puntas diamantadas superfina, a fin de reproducir la microanatomía de la superficie dental. Para finalizar el pulido, se emplearon gomas abrasivas de grano fino, escobillas impregnadas en carburo de silicio (Jiffy Buff, Ultradent) y discos de fieltro (Diamond Flex, FGM) untando la superficie de la restauración con pasta de pulido Enamelize (Cosmedent) basada en óxido de aluminio (Fig. 8).

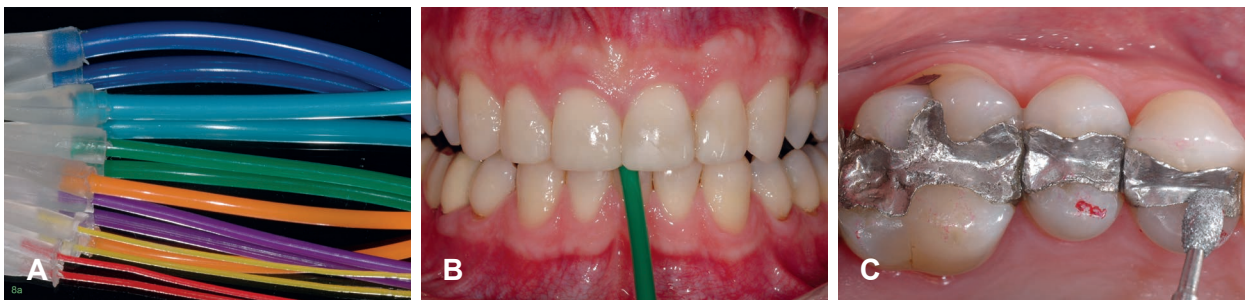

Figura 7.- A. Sistema de hilos de ROCA B. Interposición de uno de los hilos a nivel de línea media C. Ajuste oclusal siendo realizado con la ayuda de una fresa de diamante.

Concluido el procedimiento restaurador se le instaló una placa miorelajante, como medida terapéutica y protectora de las restauraciones, indicándole al paciente que la use durante un período inicial de seis meses, momento en que será reevaluado para observar si persisten los hábitos para-

funcionales y controlar el estado de conservación de la placa. Además, se le advirtió con respecto a que el color y la textura de sus restauraciones podrían sufrir modificaciones con el pasar del tiempo, y por lo tanto es obvio la necesidad del control y mantenimiento periódico de estas. (Fig. 9).

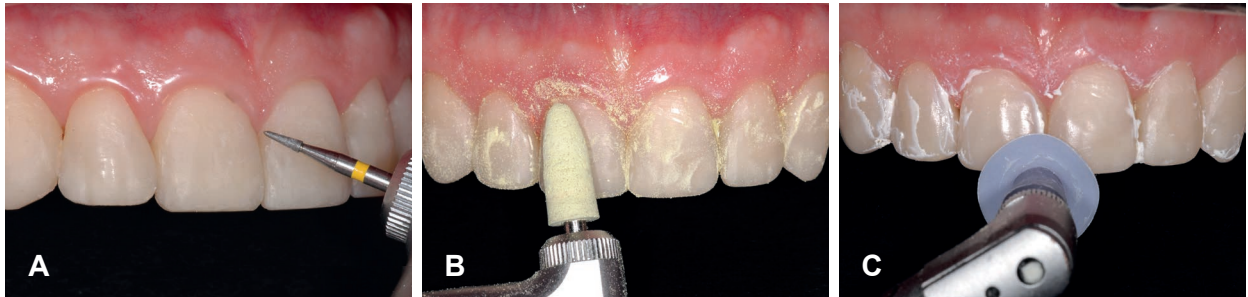

Figura 8.- A. Acabado del perfil de emergencia y área de sombra con fresas diamantadas de granulación extrafina. B y C. Pulido con cauchos abrasivos de granulación secuencial y disco de fieltro con pasta diamantada.

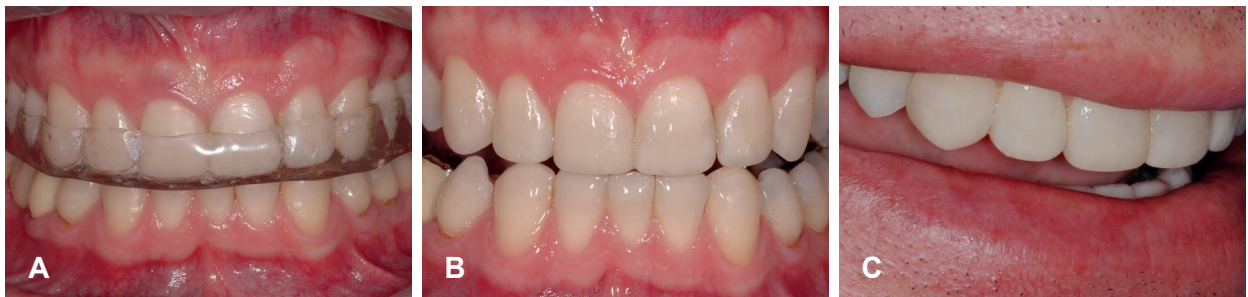

Figura 9.- A. Instalación de placa protectora/miorelajante B y C. Aspecto final de las restauraciones, comprobando la naturalidad y el excelente resultado alcanzado.

DISCUSIÓN

El desgaste dental patológico ha sido considerado una enfermedad oclusal de etiología multifactorial, comúnmente observado en la sociedad actual.⁶ Es fundamental conocer el origen y la clasificación del desgaste, ya que pueden tener consecuencias directas en el tratamiento seleccionado. Por englobar diferentes orígenes, el diagnóstico clínico es un desafío que debe ser enfrentado con seguridad por el Odontólogo, a fin de encontrar y tratar la causa de la enfermedad y no solamente el efecto.

El desgaste dental patológico derivado del bruxismo resultante de la parafunción debe ser considerado y minuciosamente estudiado durante las

fases de diagnóstico, planeamiento y tratamiento, ya que todavía genera discusión entre los profesionales. Dawson¹⁹ y Newman et al.²⁰ resaltaron la importancia de considerar la influencia de los estados emocionales, los cuales podrían causar un aumento de la actividad de los músculos masticatorios, provocando, de esta forma, tensión muscular y apretamiento dental.

Otros autores,¹⁹ también reportaron el factor de la tensión emocional o psicológica y la presencia de interferencias oclusales como desencadenantes del bruxismo. Al respecto, Ramfjord y Ash²¹ consideraron la necesidad de realizar ajuste oclusal en pacientes con bruxismo. Independientemente de la etiología, las restauraciones de dientes anteriores desgastados, deben ser consideradas como

una medida de protección del esmalte, cuando se observa su pérdida; evitando así que la lesión progrese hasta alcanzar la dentina, además de restablecer la estética y función.²²

En este sentido, como terapéutica conservadora tenemos la aplicación de procedimientos adhesivos, que debido a su evolución, ha incrementado las indicaciones para restauraciones directas de resina compuesta en este tipo de casos, como consecuencia de las importantes mejoras en su composición, sobre todo, en relación a las partículas de carga, las cuales han observado reducción de su tamaño a fin de lograr materiales que sean más fáciles de pulir y tengan una mayor resistencia al desgaste,^{2,23,24} y consecuentemente buena previsibilidad y longevidad, lo que permite mayor conservación de tejidos dentales sanos y un menor costo con relación a las restauraciones indirectas, las cuales han sido ampliamente reportadas y/o confrontadas en la literatura.^{1,25-27}

En este tipo de restauraciones, las fracturas y/o defectos pueden aparecer con el tiempo; sin embargo, en su gran mayoría, estas son reparables de modo simple y accesible, evitando la necesidad de rehacer toda la restauración. Esto sin duda, brinda ventajas conservadoras y financieras a los pacientes.^{1,2,23}

La reparación de las restauraciones de resina compuesta es otro asunto importante, que está siendo investigado en diversos estudios.²⁸ A pesar de que las revisiones muestran una deficiencia en las pruebas aleatorias sobre reparación de resina compuesta, en recientes estudios de dos a tres años de control se ha mostrado buenos resultados con respecto al resellado de defectos marginales.²⁹ Estudios recientes describen un control de siete años y confirma el éxito de las técnicas directas de intervención conservadora.³⁰ Adicionalmente, Hemmings y col.³¹ Reportaron que el uso de resinas compuestas en restauraciones directas es una muy buena opción para el tratamiento de dientes anteriores desgastados, observando en un total de 104 restauraciones, una tasa promedio de longevidad de 30 meses, correspondiente al 89.4%.

En la situación clínica presentada, las ventajas de la aplicación de la técnica de encerado y un abordaje intraoral directo, proporcionaron un resultado conservador y estético, con máxima preservación de estructura dental remanente. La previsibilidad del tratamiento puede ser mejorada con el uso de una guía de silicona obtenida a partir del encerado de planificación.¹ Además, cabe resaltar que existen otros tipos de procedimientos, como son las restauraciones indirectas, tales como, carillas y coronas cerámicas; así como coronas metal-cerámicas. Estos procedimientos consiguen en la gran mayoría de casos altas tasas de éxito y resultado estético; sin embargo, comprometen una mayor cantidad de estructura dental remanente, sumado a un mayor costo, debido entre otras cosas, al uso de un laboratorio especializado para la confección de las piezas requeridas.

La finalidad del blanqueamiento dental en el presente reporte fue tornar las superficies dentales más luminosas y menos saturadas, proporcionando una apariencia más joven y natural al paciente, ya que el color del diente -entre otros factores- contribuye al balance de la estética de la sonrisa. Las restauraciones fueron elaboradas después de tres semanas de finalizado el blanqueamiento dental, a fin de prevenir efectos negativos del procedimiento frente a la resistencia de adhesión del material restaurador y estabilización final del color.^{16,32}

El cambio del patrón horizontal plano por causa del bruxismo, para un patrón más vertical por la confección de restauraciones de bio-sustitución, puede resultar en desgaste de los dientes por atrición o frémto de los dientes anteriores restaurados, a pesar de la ausencia de interferencias posteriores. Este tipo de desgaste debe ser protegido por el uso nocturno de la placa oclusal por un tiempo de seis meses, debido a que el mecanismo de acción de la placa no está científicamente definido³³ y hasta inclusive su indicación aún genera controversia, a pesar de otros autores resaltan su ayuda en la reducción de la actividad parafuncional, la actividad muscular, el dolor miofacial y sobre todo, en la redistribución de la carga sobre el

sistema masticatorio.^{34,35,36} Probablemente, el papel de este dispositivo esta dirigido únicamente a proteger los dientes contra el desgaste dental, sin disminuir o agravar la actividad del bruxismo.³⁷

Por ello es importante considerar otros tipos de tratamientos, como la psicoterapia, la meditación, el biofeedback y los ejercicios de relajación para controlar la tensión.³⁸ Así como también la medicina física (programa de tonificación cardiovascular, TENS, acupuntura y masajes)^{38,40} y otra alternativas que pueden llevar a mejorar la calidad de vida de los pacientes, a fin de obtener éxito a largo plazo de los tratamientos realizados.⁴¹

Es conveniente resaltar que en odontología, el éxito no debería ser medido únicamente por resultados inmediatos, particularmente por la apariencia estética del caso, sino por las tasas de estabilidad y armonía con el sistema estomatognático, así como por los resultados a largo plazo, los que van a depender de diversas variables, incluyendo el mantenimiento de las restauraciones, mediante controles periódicos, uso de placas oclusales y otros medios, a fin de disminuir los factores etiológicos, sumado a los otros tipos de tratamientos mencionados que puedan llevar a mejorar la calidad de vida de los pacientes.²

CONCLUSIÓN

La capacidad de devolver la estética y la función a los dientes desgastados patológicamente, valiéndose de un procedimiento mínimamente invasivo basado en la restauración biomecánicamente ajustada mediante resinas compuestas directas, tiene la ventaja de ser un recurso extremadamente conservador para proteger dientes afectados por desgaste dental patológico, ya que permite proteger la estructura dental remanente, así como restablecer las dimensiones y la forma del diente, limitándose tan solo a una preparación del esmalte periférico, próximo al área de atrición. Además, permite ser reparado, modificado y eliminado sin provocar alteración de la estructura dental.

DECLARACIÓN

Los autores no reciben beneficios de forma directa, indirecta o regalías de ninguno de los productos/empresas mencionados y/o utilizados en el presente artículo.

REFERENCIAS BIBLIOGRÁFICAS

1. Pontons-Melo JC, Furuse AY, Mondelli J. A direct composite resin stratification technique for restoration of the smile. *Quintessence Int* 2011;42:205-11.
2. Pontons-Melo JC, Pizzato E, Furuse AY, Mondelli J. A conservative approach to restore anterior teeth with excessive wear is possible with direct resin composites. *J Esthet Restor Dent* 2012;24:171-184.
3. Wetselaar P, Lobbezoo F. The tooth wear evaluation system: A modular clinical guideline for the diagnosis and management planning of worn dentition. *J Oral Rehabil.* 2016;43:69-80.
4. Lobbezoo F, Naeije M. Bruxism is mainly regulated centrally, not peripherally. *J Oral Rehabil* 2001;28:1085-91
5. Sari S, Sonmez H. The relationship between occlusal factors and bruxism in permanent and mixed dentition in Turkish children. *J Clin Pediatr Dent* 2001;25:191-4.
6. Oksenberg A, Arons E. Sleep bruxism related to obstructive sleep apnea: the effect of continuous positive airway pressure. *Sleep Med* 2002;3:513-5.
7. Manfredini D, Landi N, Fantoni F, et al. Anxiety symptoms in clinically diagnosed bruxers. *J Oral Rehabil* 2005;32:584-8.
8. Tsai CM, Chou SL, Gale EN, McCall WD Jr. Human masticatory muscle activity and jaw position under experimental stress. *J Oral Rehabil* 2002;29:44-51.
9. Lobbezoo F, Soucy JP, Montplaisir JY, Lavigne GJ. Striatal D2 receptor binding in sleep bruxism: a controlled study with iodine-123-iodobenzamide and single-photon-emission computed tomography. *J Dent Res* 1996;75:1804-10.
10. Lobbezoo F, Ahlberg J, Glaros A, Kato T, Koyano K, Lavigne GJ et al. Bruxism Defined and Graded: an International Consensus. *J Oral Rehabil.* 2013;40:2-4.

11. Manfredini D, Ahlberg J, Winocur E, Lobbezoo F. Management of sleep bruxism in adults: a qualitative systematic literature review. *J Oral Rehabil.* 2015;42:862-74
12. Lurie O, Zadik Y, Einy S, et al. Bruxism in military pilots and non-pilots: tooth wear and psychological stress. *Aviat Space Environ Med* 2007;78:137-9.
13. Mondelli J. Estética e cosmética em clínica integrada restauradora. En: *desgaste dentario*. São Paulo: Quintessence; 2006.
14. Hugosson, Bergendal T, Ekfeldt A, Helkimo M. Prevalence and severity of incisal and occlusal tooth wear in an adult Swedish population. *Acta Odontol Scand.* 1988;46:255-65.
15. Sterrett JD, Oliver T, Robinson F, et al. Width/length ratios of normal clinical crowns of the maxillary anterior dentition in man. *J Clin Periodontol.* 1999;26:153-7.
16. Cavalli V, Reis AF, Giannini M, Ambrosano GM. The effect of elapsed time following bleaching on enamel bond strength of resin composite. *Oper Dent* 2001;26:597-602.
17. Pontons-Melo JC, Furuse AY, Mondelli J. Reabilitação estética e funcional da guía anterior: uma seqüência lógica e conservadora. *R Dental Press Estét.* 2007;4:39-49
18. Mondelli J, Hillmann RGR, Mondelli AL, Nakamura AY. Sistema R.O.C.A: um método de diagnóstico e terapia oclusal. *R Dental Press Ortop Ortop Facial* 2003; 8:73-80.
19. Dawson P. Avaliação, diagnóstico e tratamento dos problemas oclusais. 2ed. São Paulo: Artes Médicas, 1993.
20. Newman MG, Takei H, Klokkevold PR, Carranza FA. eds. *Carranza's clinical periodontology*. 11 ed. Philadelphia: WB Saunders, 2012
21. Ramfjord SP, Ash MM. *Occlusion*. 3ed. Rio de Janeiro: Interamericana, 1984.
22. Akar GC, Dundar M. Treatment of localized anterior tooth wear with a glass-fiber-reinforced composite resin: a clinical report. *J Prosthet Dent* 2007;97:133-6.
23. Devoto W, Saracinelli M, Manauta J. Composite in everyday practice: how to choose the right material and simplify application techniques in the anterior teeth. *Eur J Esthet Dent* 2010;5:102-24.
24. Ferracane JL. Resin composite-state of the art. *Dent Mater* 2011;27:29-38.
25. Redman CD, Hemmings KW, Good JA. The survival and clinical performance of resin-based composite restorations used to treat localised anterior tooth wear. *Br Dent J* 2003;194:566-72, discussion 559.
26. Reis A, Higashi C, Loguercio AD. Re-anatomization of anterior eroded teeth by stratification with direct composite resin. *J Esthet Restor Dent* 2009;21: 304-16.
27. Soares CJ, Pizi EC, Fonseca RB, et al. Direct restoration of worn maxillary anterior teeth with a combination of composite resin materials: a case report. *J Esthet Restor Dent* 2005;17:85-91, discussion 92.
28. Sharif MO, Caleugh M, Merry A, et al. Replacement versus repair of defective restorations in adults: resin composite. *Cochrane Database Syst Rev* 2010;2:1-12.
29. Gordan VV, Shen C, Riley J 3rd, et al. Two-year clinical evaluation of repair versus replacement of composite restorations. *J Esthet Restor Dent* 2006;18:144-54.
30. Gordan VV, Garvan CW, Blaser PK, et al. A long-term evaluation of alternative treatments to replacement of resin-based composite restorations: results of a seven-year study. *J Am Dent Assoc* 2009;140: 1476-84.
31. Hemmings KW, Darbar UR, Vaughan S. Tooth wear treated with direct composite restorations at an increased vertical dimension: results at 30 months. *J Prosthet Dent* 2000;83:287-93.
32. Cavalli V, Reis AF, Giannini M, Ambrosano GM. The effect of elapsed time following bleaching on enamel bond strength of resin composite. *Oper Dent* 2001;26:597-602.
33. De Laat A. *Gouttières occlusales et repositionneurs; aspects neuro-physiologiques*, Paris: Collèges National D'occlusodontologie, 1989
34. Dube C, Rompre PH, Manzini C, et al. Quantitative polygraphic controlled study on efficacy and safety of oral splint devices in tooth-grinding subjects. *J Dent Res* 2004;83:398-403.
35. Raphael KG, Marbach JJ, Klausner JJ, et al. Is bruxism severity a predictor of oral splint efficacy in patients with myofascial face pain? *J Oral Rehabil* 2003;30:17-29.
36. Holmgren K, Sheikholeslam A, Riise C. Effect of a full-arch maxillary occlusal splint on parafunctional activity during sleep in patients with nocturnal bruxism and signs and symptoms of craniomandibular disorders. *J Prosthet Dent* 1993;69:293-7.
37. Brocard D, Laluque JF, Knellesen C. *Bruxismo: Diagnostico e Tratamento*. São Paulo: Quintessence, 2010.
38. Lavigne G, Zucconi M, Castronovo C, et al. Sleep arousal response to experimental thermal stimulation during sleep in human subjects free of pain

- and sleep problems. Pain 2000;84:283-90.
39. Jardini RS, Ruiz LS, Moisés MA. Electromyographic analysis of the masseter and buccinator muscles with the pro-fono facial exerciser use in bruxers. Cranio 2006;24:29-37.
40. Alvarez-Arenal A, Junquera LM, Fernandez JP, et al. Effect of occlusal splint and transcutaneous electric nerve stimulation on the signs and symptoms of temporomandibular disorders in patients with bruxism. J Oral Rehabil 2002;29:858-63.
41. Etzel KR, Stockstill JW, Rugh JD, Fisher JG. Tryptophan supplementation for nocturnal bruxism: report of negative results. J Craniomandib Disord 1991;5:115-20.

Recibido: 20-05-2016

Aceptado: 25-06-2016

Correspondencia: Juan Carlos Pontons Melo

Dirección: drjcpontons@spaziooral.com