

# REPORTE DE CASO

**D' Oleo-Aracena M<sup>1</sup>**  
**Rodríguez-Cárdenas YA<sup>2</sup>**  
**Ruíz-Mora GA<sup>3</sup>**

- 1 Maestría en Radiología Bucal y Maxilofacial, Escuela de Odontología, Universidad Científica del Sur - UCSUR, Lima, Perú, Cirujano Dentista de la Universidad Iberoamericana, República Dominicana.
- 2 Profesor Asociado de la Maestría en Radiología Bucal y MaxiloFacial de la Escuela de Odontología, Universidad Científica del Sur - UCSUR, Lima, Perú.
- 3 Profesor Asociado de la Maestría en Radiología Bucal y MaxiloFacial de la Escuela de Odontología, Universidad Científica del Sur - UCSUR, Lima, Perú y Universidad del Bosque, Bogotá, Colombia.

## OSTEOMIELITIS CRÓNICA POCO FRECUENTE EN MAXILAR SUPERIOR: REPORTE DE CASO.

### RESUMEN

La osteomielitis puede ser definida como la condición inflamatoria del hueso, que comienza como una infección de la cavidad medular, involucrando rápidamente los sistemas de Havers y se extiende hasta incluir el periostio de la zona afectada. Tiene una presentación típica entre la 5ª y 6ª década de vida, con predominio en el sexo masculino. El tratamiento puede ser medicamentoso y/o quirúrgico. En este artículo se presenta una paciente de 53 años, de sexo femenino, con diagnóstico de osteomielitis crónica, formación de secuestro óseo y producción ósea reactiva periosteal en el maxilar superior. Se discuten los aspectos diagnósticos e histopatológicos, así como el tratamiento correspondiente.

**PALABRAS CLAVE:** Osteomielitis, Infección ósea, Secuestro óseo.

*RARE CHRONIC OSTEOMYELITIS IN SUPERIOR MAXILAR: A CASE REPORT.*

### *Abstract*

*Osteomyelitis can be defined as the inflammatory condition of the bone, which begins as an infection of the marrow cavity, quickly involving Havers systems and extends to include the periosteum of the affected area. It has a typical presentation between the 5th and 6th decade of life, predominantly in males. The treatment may be medication and/or surgery. This article describes a patient of 53 years old, female, diagnosed with chronic osteomyelitis, bone kidnapping formation and bone production reactive periosteal in the superior maxilla. Diagnoses and histopathological aspects are discussed, as well as the corresponding treatment.*

**KEY WORDS:** Osteomyelitis, Bone infection, Bone kidnapping.

## INTRODUCCIÓN

El término osteomielitis etimológicamente significa inflamación del hueso y médula ósea. Proviene de las raíces griegas osteón (hueso), myelos (médula), más el sufijo -itis (inflamación). La osteomielitis puede ser definida como la condición inflamatoria del hueso, que comienza como una infección de la cavidad medular, involucrando rápidamente los sistemas de Havers hasta incluir el periostio de la zona afectada.<sup>1</sup> Implica toda la porción esponjosa, medular, cortical, periostio, vasos sanguíneos, nervios y epífisis.<sup>2</sup> Uno de los primeros reportes de osteomielitis fue realizado por Sir Benjamín Brodie en 1832,<sup>3</sup> médico inglés, que describió por primera vez lo que sería conocido como absceso de Brodie.

La osteomielitis tiene una presentación típica entre la 5ª y 6ª década de la vida, con predominio en el sexo masculino y asociada a enfermedades sistémicas o condiciones predisponentes tales como diabetes mellitus, enfermedades autoinmunes, agranulocitosis, osteoporosis, displasias cemento-óseas, leucemias, anemias, deficiencias nutricionales, sífilis, cáncer, quimioterapia y radioterapia, así como hábitos de tabaco y alcohol.<sup>4,5</sup> La etiología de la osteomielitis es variada; la infección desde un conducto radicular por patología pulpar, enfermedad periodontal, fracturas, heridas en tejido blando o áreas quirúrgicas, pueden ser los factores causales de este proceso infeccioso.<sup>6</sup> La osteomielitis ha presentado múltiples clasificaciones<sup>7,8</sup> y una de las más conocidas es la de Waldvogel<sup>9</sup> quien la divide en: osteomielitis aguda o hematógena, osteomielitis crónica (necrosis ósea) y osteomielitis secundaria a infección de un foco activo, la cual puede ser con o sin infección vascular generalizada. Otra clasificación de la osteomielitis es el sistema de Cierny-Mader,<sup>10,11</sup> el cual se basa en la anatomía del hueso afectado y el estado fisiológico del huésped.

En la región maxilofacial, la mandíbula tiene un predominio de afectación marcado con respecto al maxilar, debido a que en el maxilar existe tejido óseo esponjoso con un mayor aporte vascular, que hace que la colonización bacteriana se produzca con mayor dificultad.<sup>12,13</sup> Debido a esta mayor vascularización, la osteomielitis maxilar

es mucho menos frecuente en comparación con la mandíbula, se podría decir que existe una razón de 1:10 a favor de esta última.<sup>14,15</sup> Los principios del tratamiento consisten en estabilizar las condiciones sistémicas, cultivos de los microorganismos asociados, estudios por medio de imágenes, incluyendo medicina nuclear en la detección temprana y determinación de la extensión de la lesión, administración de medicamentos antimicrobianos, remoción de focos sépticos, secuestrectomía, debridamiento, decorticación y resección según sea el caso.<sup>16,17,18</sup>

En este reporte se presenta una mujer de 53 años que manifestó osteomielitis crónica, formación de secuestro óseo y producción ósea reactiva periosteal en el maxilar superior, evaluada por medio de radiografía panorámica analógica y tomografía computarizada multicorte (TCM), con el objetivo de documentar la importancia del diagnóstico y el tratamiento recomendado en la literatura relacionada, mejorando la calidad de vida de estos pacientes.

## DESCRIPCIÓN DEL CASO

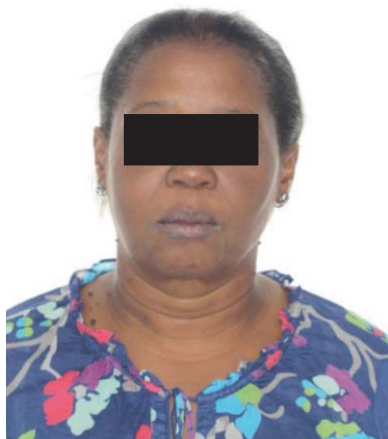Mujer de 53 años se presentó a la consulta en la unidad de posgrado de la clínica odontológica de la Universidad Iberoamericana (UNIBE) en Santo Domingo, República Dominicana, para la evaluación de lesión hemorrágica en boca, con historia de extracción traumática del molar #1.6, en el maxilar postero-superior derecho, presentando dolor severo durante todo el proceso de extracción. Presentaba hipertensión controlada con Losartán potásico de 50 mg y Amlodipina de 5 mg; fue remitida a su médico general para la evaluación médica correspondiente y autorización para el tratamiento odontológico-quirúrgico.

Al examen extraoral manifestó asimetría por deformación del contorno facial derecho con afectación de la región geniana y orbitoparpebral, apreciándose elevación del contorno infraorbitario (Figura 1A y 1B). Intraoralmente presentó inflamación gingival generalizada, observándose placa bacteriana en los contornos gingivales de todos los dientes y cálculos dentales. Así mismo, múltiples lesiones cariosas, ausencia de piezas

dentales en ambos maxilares, mal posición dental y restos radiculares (Figura 2).

En la zona posterior del maxilar superior derecho mostró masa expansiva deformante con evolución aproximada de 2 años, de consistencia dura y base amplia que ocupa en sentido palatino-vestibular, desde la zona cercana al rafe medio hasta causar borramiento total del fondo de surco vestibular. En sentido mesio-distal se extendía desde distal del segundo premolar hasta alcanzar la tuberosidad del maxilar. Dentro de dicha descripción el segundo molar superior derecho mostró por distal segmentos óseos descompuestos atravesando la mucosa vestibular que se presentaba evidentemente edematizada (Figura 3A y 3B).

En radiografía panorámica analógica se observó masa radiopaca extensa, redondeada y de límites parcialmente definidos, ubicada desde zona distal del segundo premolar superior derecho hasta sobrepasar la tuberosidad maxilar y ocupando toda la zona perirradicular del segundo molar superior derecho. La lesión se halló íntimamente relacionada con la cortical inferior del seno maxilar derecho, al cual desplaza hacia arriba en dirección cefálica. La masa en estudio se presentó extruyendo severamente el segundo molar superior derecho hasta contactar el reborde del arco antagonista. Se intercalan imágenes radiolúcidas y radiopacas sugestivas de secuestros óseos. Como hallazgo importante, en los demás cuadrantes se observaron múltiples lesiones fibro-óseas focales sugestivas de displasias fibrosas o displasias periapicales cemento-óseas no diagnosticadas en el documento investigado (Figura 4).



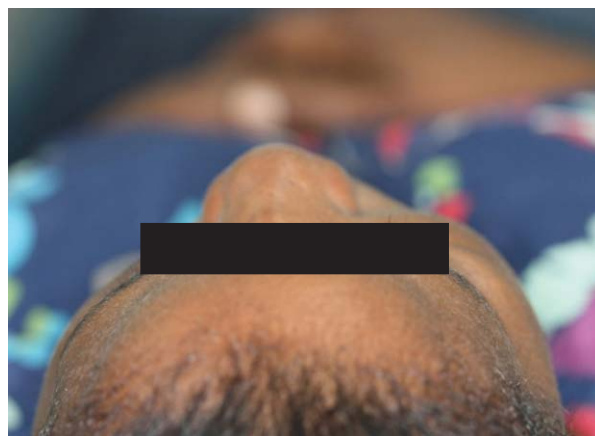
**Figura 1A:** Examen extraoral, en la fotografía facial frontal se observa asimetría facial leve del lado derecho.

Se adquirieron imágenes de tomografía computarizada de cráneo realizadas por cortes seriados cada 5 mm a nivel de fosa posterior y cada 8 mm a nivel supratentorial.

A la evaluación de los cortes tomográficos coronales y sagitales se evidenció:

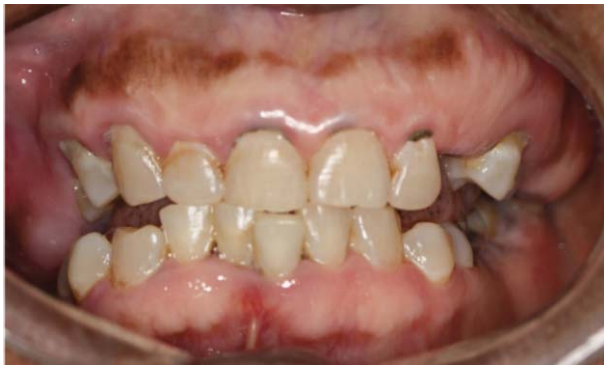- Componente isodenso ocupando la totalidad del seno maxilar superior derecho, extendiéndose hacia área vestibular y palatina, borrando los contornos óseos. Se observó la destrucción de la pared inferior y medial de dicho seno, con presencia de masa hiperdensa de densidad variable, vista en corte coronal (Figura 5).
- Lesiones heterogéneas, líticas, afectando ambas paredes de la superficie alveolar postero-superior derecha con destrucción del piso del seno maxilar. Se observaron lesiones hiperdensas, poco convencionales, de densidad cálcica en su interior, en relación a los dientes #1.5 y 1.7, vistas en cortes sagitales (Figura 6A, 6B y 6C).
- Componente de tejido blando isodenso que protruye hacia la cavidad oral y lateral; en dirección cefálica se observó la erosión del piso del seno maxilar superior derecho, vista en corte coronal (Figura 7).

La imagen observada es una lesión mixta, única, de forma unilocular, de límites parcialmente definidos, irregulares y no corticalizados; en relación directa con la pieza dental #1.7. Sugerente de lesión mixta de aspecto tumoral benigno.

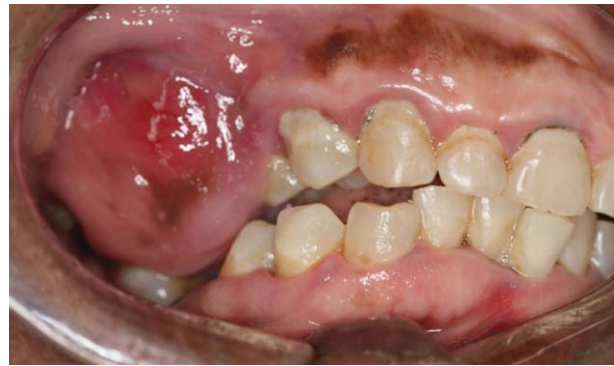

**Figura 1B:** Afectación de la región geniana y orbitopalpebral, apreciándose elevación del contorno infraorbitario.

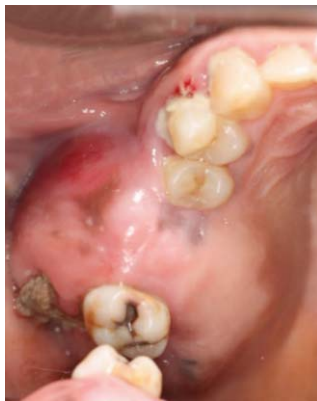



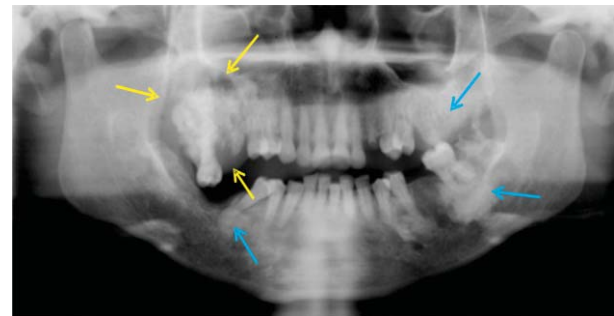
**Figura 2:** Examen intraoral, en la fotografía de oclusión frontal se observa inflamación gingival generalizada, placa bacteriana en los contornos gingivales, cálculos dentales, múltiples lesiones cariosas, zonas edéntulas, mal posición dental y restos radiculares.



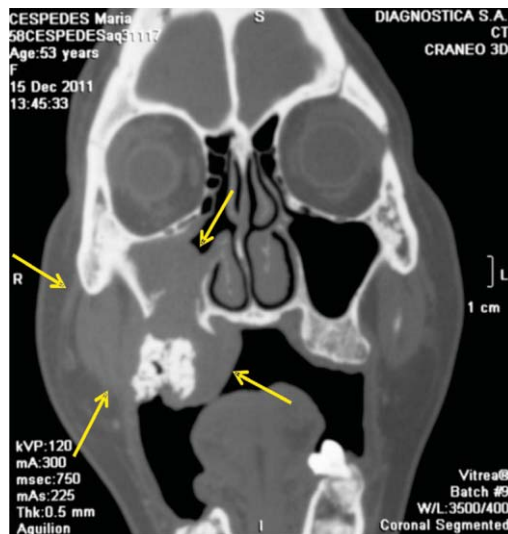
**Figura 3A:** Proyección lateral derecha, 1er cuadrante, se observa masa expansiva deformante de consistencia dura y base amplia. En sentido mesio-distal se extiende desde distal del 2PM hasta alcanzar la tuberosidad del maxilar.



**Figura 3B:** Proyección oclusal superior derecha, en sentido palatino-vestibular, la lesión ocupa desde el rafe medio hasta causar borramiento del fondo de surco vestibular. Molar #1.7 muestra por distal segmentos óseos descompuestos atravesando la mucosa vestibular.



**Figura 4:** Ortopantomografía donde se observa lesión radiopaca extensa, redondeada y de límites parcialmente definidos, ubicada desde distal del #1.5 hasta sobrepasar la tuberosidad del maxilar, ocupando zona perirradicular del #1.7. Se intercalan imágenes radiolúcidas y radiopacas sugestivas de secuestros óseos. En los demás cuadrantes se evidencian múltiples lesiones fibro-óseas focales.



**Figura 5:** Corte coronal donde se observa componente isodenso ocupando la totalidad del seno maxilar superior derecho y extendiéndose hacia área vestibular y palatina, borrando los contornos óseos. Destrucción de la pared inferior y medial de dicho seno, con presencia de masa hiperdensa.

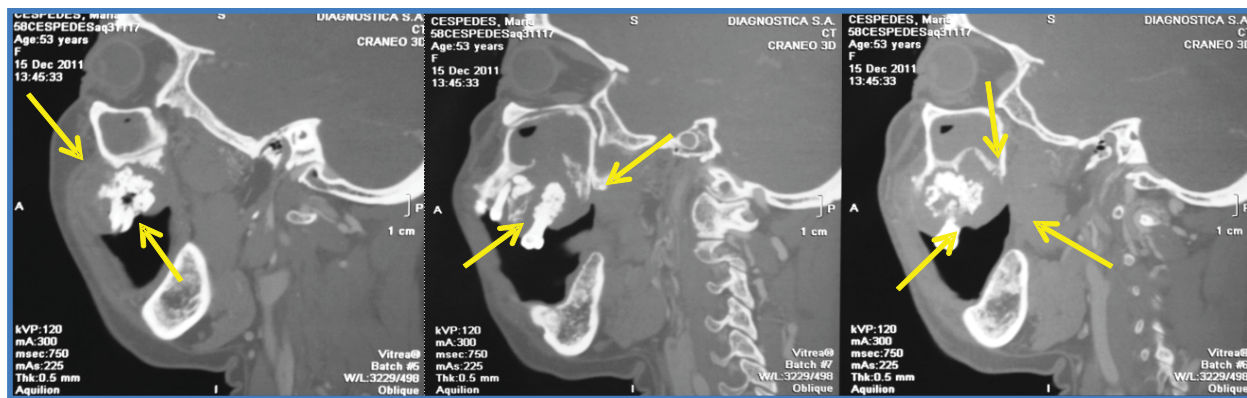


Figura 6A

Figura 6B

Figura 6C

Figura 6 A, B y C: Cortes sagitales donde se observa en la zona alveolar postero-superior derecha, lesión heterogénea, lítica, afectando las paredes alveolares con destrucción del piso del seno maxilar. Lesiones hiperdensas, poco convencionales y de densidad cálcica se evidencian en su interior, en relación a los dientes #1.5 y #1.7.

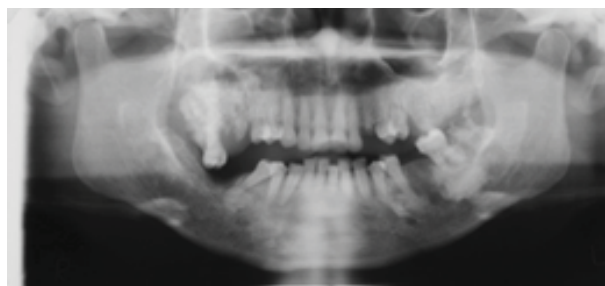


Fig.8A, 12/2011.

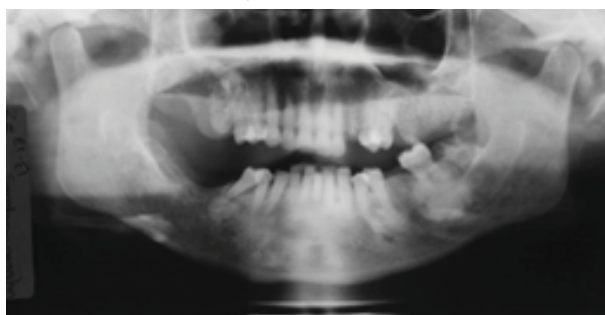


Fig.8B, 3/2012.

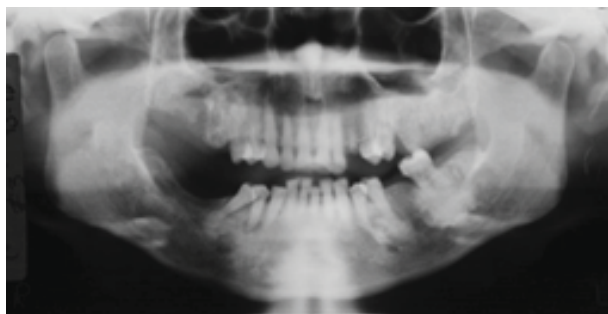


Fig.8C, 10/2012.

**Seguimiento del control radiográfico panorámico:** El control radiográfico panorámico refiere cambios positivos, sin signos de recidivas en el primer cuadrante. Las lesiones fibro-óseas permanecen constantes en los demás cuadrantes.

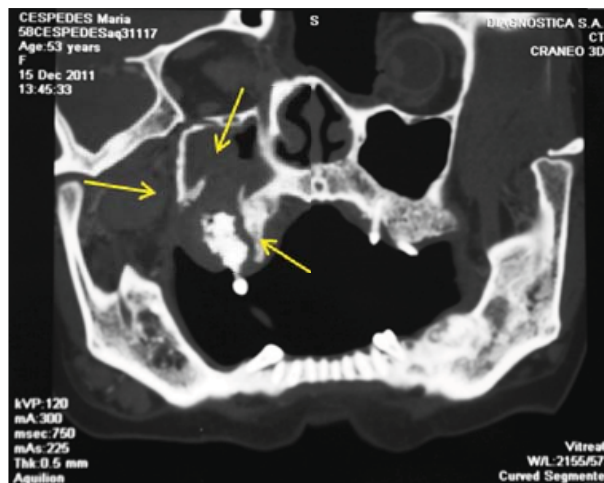


Figura 7: Corte coronal presenta componente de tejido blando isodenso que protruye hacia la cavidad oral y lateral; en dirección cefálica se observa la erosión del piso del seno maxilar superior derecho.

## DISCUSIÓN

La osteomielitis es considerada como una de las infecciones más difíciles de tratar debido a su naturaleza heterogénea.<sup>19</sup> Grupos seleccionados de pacientes tienen un mayor riesgo de desarrollar osteomielitis, específicamente aquellos comprometidos medicamente,<sup>20</sup> como los diabéticos no controlados, pacientes en terapia inmunosupresora y los sometidos a radioterapia. En este caso la paciente padecía de hipertensión controlada con Losartán potásico de 50 mg y Amlodipina de 5 mg y refirió historia de complicación quirúrgica



en extracción del primer molar superior derecho, donde posteriormente se observó lesión hemorrágica, sugiriendo osteomielitis secundaria a infección continua de dicho foco activo. De igual forma aparece registrado en el caso reportado por Souza et al<sup>21</sup> donde se presenta paciente femenino de 82 años con infección crónica localizada en maxilar superior izquierdo, con historia de exodoncias previas en la zona. Dicha paciente relató padecer diabetes mellitus tipo 2 y dentro de los medicamentos utilizados también se encontraba la Amlodipina.

La fuente principal de los microorganismos involucrados en la osteomielitis de los maxilares es la biopelícula dental y las infecciones orales, particularmente infecciones endodónticas, periimplantitis, gingivitis y periodontitis.<sup>22,23</sup> Los microorganismos orales más comúnmente detectados están representados por barras anaerobias gram-negativas, considerados patógenos periodontales, y cocos anaerobios facultativos de los géneros *Staphylococcus* y *Enterococcus*.<sup>24</sup>

En las osteomielitis crónicas el dolor a la palpación y la induración de los tejidos blandos también pueden estar presentes, aunque el dolor no es un signo frecuente, y por lo general presentan fístulas que se activan por cortos periodos de tiempo.<sup>25</sup> La paciente no presentaba dolor, pero sí hemorragia constante en la zona, proveniente de una masa expansiva deformante con evolución aproximada de 2 años, con zonas edematizadas y segmentos óseos descompuestos. A diferencia del caso reportado por Yadav et al<sup>26</sup> en el cual se presentó un paciente varón sano de 42 años que sí refería dolor, mal olor y descarga de pus en zona del maxilar superior izquierdo con historia de 1 año.

El diagnóstico de esta enfermedad se basa en datos recogidos de la historia y los hallazgos clínicos-radiográficos, así como en los análisis anatómo-patológicos, hemogramas, y leucogramas con diferencial.<sup>27</sup> De igual forma es utilizada la gammagrafía ósea como medio de prevención diagnóstico, siendo la técnica de medicina nuclear más sensible para la detección de osteomielitis en las primeras 48 a 72 horas.<sup>28</sup> En este caso la paciente no fue diagnosticada a través de

estudios con medicina nuclear, sin embargo, fue evaluada con imágenes de radiografías panorámicas analógicas, tomografía computarizada multicorte (TCM) y el diagnóstico definitivo se obtuvo a través del examen anatómo-patológico, siendo el gold estándar para diagnosticar esta condición.

Las lesiones fibro-óseas y las osteomielitis de los maxilares representan diferentes procesos patológicos que demandan distintos tratamientos, pero pueden presentar características clínicas y radiográficas similares que dificultan el diagnóstico.<sup>29</sup> Al realizar el diagnóstico de este caso, no enfatizaron en la presencia de múltiples lesiones fibro-óseas observadas en los distintos cuadrantes, sin embargo, en este reporte de caso es pertinente mencionar dichos hallazgos sugestivos de displasias fibrosas o displasias periapicales cemento-óseas (Figura 4), pues una de las posibles complicaciones de estas lesiones, debido a la pobre vascularización de la zona, es el desarrollo de una osteomielitis.

El maxilar rara vez sufre necrosis, debido a las características únicas a saber, como rica vascularización, placa cortical delgada y relativa escasez de tejido medular.<sup>12,13</sup> La osteomielitis maxilar es mucho menos frecuente en comparación con la mandíbula, se podría decir que existe una razón de 1:10 a favor de esta última.<sup>14,15</sup> Uno de los aspectos más importantes de la osteomielitis presentada en nuestro reporte fue su rara localización en el maxilar postero-superior, donde se observó destrucción ósea severa con secuestros óseos importantes consistentes con el diagnóstico de osteomielitis crónica maxilar.

Así mismo se mostró en el estudio de Yadav et al,<sup>26</sup> donde la observación de la radiografía panorámica reveló masa radiopaca irregular rodeada de límites radiolúcidos gruesos en la zona postero-superior izquierda. De igual forma el estudio de Wintergerst et al<sup>30</sup> reporta paciente masculino de 60 años con historia de extracción de segundo molar superior derecho y fístula en dicha zona. La tomografía computarizada demostró áreas líticas con bordes escleróticos, reacción perióstica y secuestro óseo. El patólogo oral reportó osteomielitis crónica maxilar.

El objetivo del tratamiento es eliminar hueso

muerto y atenuar la proliferación de microorganismos patógenos a través de una combinación de cirugías, antibióticos y cuidados para la curación.<sup>31</sup> El protocolo utilizado para el tratamiento de este caso en particular, fue el uso de antibióticos juntamente con una terapia de intervención quirúrgica. Los antibióticos de elección fueron amoxicilina trihidratada con clavulanato de potasio debido a sus efectos de amplio espectro. La descripción microscópica en el examen anatómo-patológico de la paciente indicó tejido óseo con áreas desvitalizadas, secuestros e hipercalcificación. Se reconoció neoformación periosteal reactiva y áreas de hemorragia con discreto infiltrado inflamatorio linfo-monocitario (inflamación regresiva).

La paciente de 53 años se presentó a la consulta para evaluación de lesión hemorrágica en maxilar postero-superior derecho, mostrando masa expansiva deformante con diagnóstico anatómo-patológico definitivo de osteomielitis crónica regresiva con formación de secuestro óseo y producción reactiva periosteal. Con la histopatología realizada no fueron necesarios estudios de gammagrafía ósea.

Un diagnóstico temprano, en conjunto con un tratamiento correcto, son la base para asegurar la recuperación y disminuir las recurrencias. Los cirujanos deben basarse con atención en la historia clínica del paciente, los estudios por medio de imágenes y el gold estándar de los exámenes anatómo-patológicos para obtener diagnósticos clínicos más precisos. El proceso del tratamiento puede ser largo, pero existen varias alternativas para lograr la remisión de la enfermedad basadas en la antibioticoterapia combinada con intervención quirúrgica.

## REFERENCIAS BIBLIOGRÁFICAS

1. Topazian RG. Osteomyelitis of jaws. Oral and Maxillofacial Infections. 3rd ed. Philadelphia: Saunders; 1994. p. 251-86.
2. Paim LB, Liphau BL, Rocha AC, Castellanos ALZ, Silva CAA. Chronic recurrent multifocal osteomyelitis of the mandible: report of three cases. *Jornal de Pediatria*. 2003;79(5):467-70.
3. Brodie BC. An account of some cases of chronic abscess of the tibia. *Med Chir Trans*. 1832;17:239-249.
4. López EM, Salas AC. Osteomielitis. Criterios actuales e importancia para el estomatólogo. *Rev. Cuabana Estomatol*. 2001;38(1):52-66.
5. Singer SR, Mupparapu M, Rinaggio J. Florid cement-osseous dysplasia and chronic diffuse osteomyelitis: Report of a simultaneous presentation and review of the literature. *The journal of the American Dental Association*. 2005;136:926-31.
6. Shafer WG, Hine MK, Levy BM. A textbook of oral pathology. Philadelphia: Saunders, 1974.
7. Lew DP, Waldvogel FA. Osteomyelitis. *Lancet*. 2004;364:369-79.
8. Chihara S, Segreti J. Osteomyelitis. *Dis mon*. 2010;56(1):6-31.
9. Waldvogel FA, Medoff G, Swartz MN. Osteomyelitis: a review of clinical features, therapeutic considerations and unusual aspects (first of three parts). *N Engl J Med*. 1970;282:198-206.
10. Cierny G, Mader JT, Pennick JJ. A clinical staging system for adult osteomyelitis. *Contemp Orthop*. 1985;10:17-37.
11. Lew DP, Waldvogel FA. Osteomyelitis. *N Engl J Med*. 1997;336(14):999-1007.
12. Lentrodt S, Lentrodt J, Kübler N, Mödder U. Hyperbaric oxygen for adjuvant therapy for chronically recurrent mandibular osteomyelitis in childhood and adolescence. *J Oral Maxillofac Surg*. 2007;65:186-191.
13. Dich VQ, Nelson JD, Haltalin KC. Osteomyelitis in infants and children. A review of 163 cases. *Am J Dis Child*. 1975;129:1273-1278.
14. Rodríguez LO. Osteomielitis. Universidad Médica de La Habana. 2000.
15. Donado M. Cirugía bucal: patología y técnica. Madrid: Lavel; 1990.
16. Marx R, Stern D. A rationale of diagnosis and treatment. *Oral and maxillofacial pathology*. 1st Ed. Quintessence. 2003.
17. Regezi J, Sciubba J. Patología bucal. Correlaciones clinicopatológicas. 3ª ed. Mc Graw-Hill Interamericana. 2007.
18. Neville B, Damm D, Allen C, Bouquot J. Oral and maxillofacial pathology. 3rd ed. El seviere. 2002.
19. Singh M, Singh S, Jain J, Singh KT. Chronic suppurative osteomyelitis of maxilla mimicking actinomycotic osteomyelitis: A rare case report. *Nat J Maxillofac Surg*. 2010;1:153-56.
20. Hudson JW. Osteomyelitis of the jaws: A 50-year perspective. *J Oral Maxillofac Surg*. 1993;51:1294-301.
21. Souza LN, Souza ACRA, Almeida HC, Gómez RS, López R. Osteomielitis crónica supurativa en el maxilar superior: reporte de un caso clínico. *Av Odontoes-*

- tomatol. 2010;26(6):295-300.
22. Brady BA, Leid JG, Costerton JW, Shirtliff ME. Osteomyelitis: clinical overview and mechanisms of infection persistence. Clin. Microbiol. Newsletter. 2006;28:65-72.
  23. Coviello V, Stevens MR. Contemporary concepts in the treatment of chronic osteomyelitis. Oral Maxillofacial. Surg. Clin. North Amer. 2007;19:523-34.
  24. Brook I. Microbiology and management of joint and bone infections due to anaerobic bacteria. J. Orthop. Sci. 2008;13:160-9.
  25. Perez C. Osteomielitis de los maxilares. Acta Odontológica de Venezuela. 1994;32(3):5-8.
  26. Yadav S, Malik S, Mittal HC, Puri P. Chronic suppurative osteomyelitis of posterior maxilla: A rare presentation. Journal of Oral and Maxillofacial Pathology. 2014;18(3):481.
  27. Love C, Marawin S, Palestro C. Nuclear medicine and the infected joint replacement. Semin Nucl Med. 2009;39:66-78.
  28. Connolly LP, Connolly SA. Skeletal scintigraphy in the multimodality assessment of young children with acute skeletal symptoms. Clin Nucl Med. 2003;28:746-54.
  29. Santos TS, Antunes AA, Avelar RL, Carvalho RWF, Andrade ESS. Lesões fibro-ósseas benignas dos maxilares: estudo retrospectivo de 112 casos. Rev Bras Cir Cabeça e Pescoço. 2007;36:209-11.
  30. Wintergerst F, Iturralde E, De la Riva P, Quezada S. Osteomielitis crónica maxilar. Informe de 4 casos clínicos. Revista Odontológica Mexicana. 2012;16(2):105-111.
  31. Auluck A. Maxillary necrosis by mucormycosis: A case report and literature review. Med Oral Patol Oral Cir Buccal. 2007;12:E360-4.

**RECIBIDO: 13 - 08 - 2016**  
**ACEPTADO: 27 - 09 - 2016**

**Correspondencia: Mariel D'Oleo Aracena**  
**Email: mariel\_64@hotmail.com**