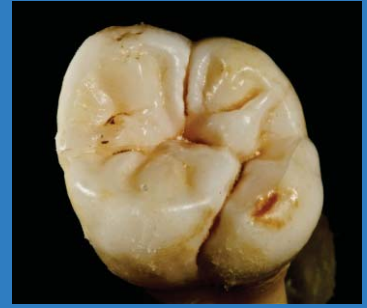

CONTENIDO

Revista Científica Odontológica Vol. 4 N° 2, JULIO - Diciembre 2016



ARTÍCULOS ORIGINALES

Verticalización de molares: Una revisión de casos clínicos de los diferentes métodos utilizados

Molar verticalization: A review of clinical cases of the different methods used

Fuentes-Valera SR, Mejía-Serván PB, Mondragón-Vega LA, Valera-Montoya IS, Zegarra-Domínguez CT, Arriola-Guillén LE 503

Análisis de la distribución de tensiones en tres diseños de incrustaciones de cerómero y cerámica en primeros premolares superiores ante una carga axial de 200 y 400 N, mediante el MEF

Analysis of the distribution of tensions in three designs of ceromer and ceramic incrustations in first upper premolars with axial load of 200 and 400 N, by FEM

Vidalón-Pinto ME, Valdivia-Maibach R 517

Control de anclaje durante la retracción en masa de dientes superiores: Una revisión sistemática

Anchorage control during maxillary en-masse retraction: A systematic review

Jiménez-Valdivia LM, Olivo-Garay JH, Olivera-Madge LE, Revilla-Márquez PV, Arriola-Guillén LE 527

Evaluación del grado de conversión de cementos resinosos fotoactivados a través de un disco de disilicato de litio

Assessment of the degree of conversion of dental resin cements photoactivated through a lithium disilicate disk

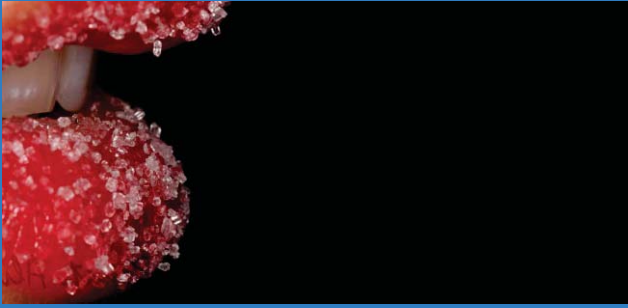
López-Flores AI, Correa-Medina A 538

ARTÍCULO DE REVISIÓN

Microbioma humano y microbioma oral. Una Revisión.

Human and oral microbiome. A review

Tello-Guerrero YG, Álvaro-Ordóñez L, García-Castro L, Perona-Miguel de Priego G 547



REPORTE DE CASOS

Rara forma de quiste periapical en paciente pediátrico: Un reporte de caso

Rare form of periapical cyst in pediatric patient: A case report

Reta-Martínez F, Rodríguez-Cárdenas YA, Ruíz-Mora GA

555

Eficiencia del forsus en el tratamiento de maloclusión clase II

Efficiency of forsus in the treatment of malocclusion class II

Jiménez - Valdivia LM, Fitzcarrald FD, Watanabe - Kanno GA, Gutiérrez - Tapia G

561

Linfoma difuso de células grandes inmunofenotipo "B" en región geniana: Reporte de un caso

Diffuse of big cells immunofenotype "B" in genian region: Report of a case

Pescador-Álvarez JA, Rodríguez-Cárdenas YA, Ruíz-Mora GA

568

Osteomielitis crónica poco frecuente en maxilar superior: Reporte de caso.

Rare chronic osteomyelitis in superior maxilar: A case report.

D' Oleo-Aracena M, Rodríguez-Cárdenas YA, Ruíz-Mora GA

577

Ateromas como hallazgo incidental en tomografía computarizada de haz cónico (TCHC): Reporte de un caso

Atheromas as incidental findings in cone beam computerized tomography: A case report

Chávez-Lazo YE, Rodríguez-Cárdenas YA, Ruíz-Mora GA

585

Artículo de Opinión

Gestión del fracaso del tratamiento dental

Management of dental treatment failure

Otero Injoque JI

593