

FRENECTOMÍA: ABORDAJE TRANSDISCIPLINARIO

FRENECTOMY: TRANSDISCIPLINARY APPROACH

Fournier-Romero, Catherine¹

RESUMEN

El propósito de este trabajo es presentar un protocolo de atención de frenectomía para una atención temprana de las alteraciones de la lengua en niños. El enfoque transdisciplinario involucra la participación en conjunto de dos o más profesionales en un mismo espacio terapéutico, enriqueciendo el abordaje. Requiere del compromiso de todos los profesionales, incluidos los cuidadores. En la práctica clínica, observamos la necesidad de contar con fonoaudiólogas y odontopediatras que conjuntamente realicen la detección de alteraciones en las funciones del sistema estomatognático. De esta manera, se realiza el abordaje eficiente de la frenectomía, considerando los procedimientos pre y posquirúrgicos. El propósito de este artículo es proponer un protocolo del área para la atención en la fase prequirúrgico y posquirúrgico de la cirugía del frenillo lingual en pacientes odontopediátricos.

Palabras clave: frenillo lingual, pre y post quirúrgico, fonoaudiología

ABSTRACT

The purpose of this paper is to present a frenectomy care protocol for early attention to language disorders in children. The transdisciplinary approach involves the joint participation of two or more professionals in the same therapeutic space, enriching the approach. It requires the commitment of all professionals, including caregivers. In clinical practice, we observed the need to have phonoaudiologists and pediatric dentists jointly perform the detection of alterations in the functions of the Stomatognathic System. In this way, an efficient approach to frenectomy is carried out, considering pre and post surgical procedures. The purpose of this article is to propose an area protocol for care in the pre-surgical and post-surgical phase of lingual frenulum surgery in odonto-pediatric patients.

Keywords: lingual frenulum, pre and post surgical treatment, phonoaudiologists

Citar como:

Fournier-Romero C. Frenectomía: Abordaje Transdisciplinario. Rev Cient Odontol (Lima). 2017;5(2): 720-732.

¹Docente de Postgrado y Pregrado de Odontopediatría, Universidad Científica del Sur, Lima-Perú

Magister en Fonoaudiología, Pontificia Universidad Católica del Perú.

Licenciada en Educación Especial con mención en Disturbios de la Comunicación, Universidad Femenina Sagrado Corazón UNIFÉ/SC, Lima-Perú

Especialista en motricidad orofacial, voz, tartamudez y otros trastornos de la fluencia

Especialista de Habla del Centro Peruano de Audición, Lenguaje y Aprendizaje- CPAL, Lima-Perú

DOI: 10.21142/2513-2754-0502-2017-720-732

INTRODUCCIÓN

La lengua es un órgano que se encuentra en la cavidad oral y posee en la cara ventral un pliegue mucoso que es observable al elevarse de forma vertical, ubicado en la parte media que sirve de puente entre la lengua y el piso de la boca donde se forma el surco alveolo-lingual. Este pliegue es llamado frenillo lingual. Dependiendo del punto de fijación, esta membrana puede comprometer los movimientos de la lengua y limitar las funciones de masticación, deglución y el habla(1).

Es necesario una adecuada detección temprana que involucre a profesionales de la salud y educación quienes son los primeros en observar la presencia de un posible frenillo alterado, es decir, los pediatras durante la consulta médica, otorrinolaringólogos y/o odontopediatras, serán los primeros en el abordaje clínico. Asimismo las maestras podrán observar las dificultades en la alimentación y sobre todo en la producción de los sonidos del habla. Con ello, existirían elementos para considerar un procedimiento quirúrgico (frenotomía o frenectomía) y/o un procedimiento más conservador con orientación terapéutica(2).

Realizar una frenotomía o frenectomía es aún un tema controversial, porque existen posturas muy conservadoras que sostienen innecesaria la intervención quirúrgica, e incluso se discute sobre quién es el profesional más calificado para ejecutarla. Asimismo, existe la idea de que no sería necesaria una terapia de motricidad orofacial para fortalecer la musculatura de base de la lengua, siendo los principios claves de ésta la propiocepción y concientización del punto articulatorio donde se fija la lengua para producir algunos sonidos del habla, garantizando con ello la automatización del sonido.

MARCO REFERENCIAL

Durante la formación embrionaria, la lengua se desarrolla a partir del primer, segundo, tercero y cuarto arco branquial. La anquiloglosia del frenillo lingual se presenta cuando la lengua se encuentra presa debido a que la punta de la misma está sobre el piso de la boca; esto posiblemente se deba a que las células epiteliales del reborde no proliferan lo suficiente hacia el mesénquima(3).

Durante la quinta semana, se perfila de los arcos mandibulares hacia los laterales, generándose dos engrosamientos o protuberancias linguales laterales y del tubérculo impar, derivando en un pliegue vertical de mucosa posicionado en la línea media que se une al piso de la boca, formándose el frenillo lingual(3-4). En principio, la lengua está fusionada a la base de la boca; la muerte celular y su reabsorción llamado "proceso de apoptosis" produce las diferentes alteraciones del frenillo lingual(5), siendo considerado un frenillo alterado a aquel que mantiene tejido residual que no fue eliminado y limita el movimiento de la lengua al punto de anquilosarse(6).

El frenillo lingual está formado por tejido conjuntivo fibroso cuyas fibras superiores pertenecen al músculo geniogloso(7), responsable de la movilidad anterior y superior de la lengua.

Durante muchos años, la alteración del frenillo lingual estuvo más ligado a las alteraciones del habla, específicamente en las dificultades para pronunciar los sonidos consonánticos róticos(8)/r/ y vibrante /r/, donde los niños con presencia de alteración lingual de tipo corto y anteriorizado son los que presentan mayores alteraciones para producir los sonidos men-

cionados, y ejecutar la elevación y vibración de la lengua(9). Sin embargo, recientes investigaciones indican que existen otras funciones del sistema estomatognático que se ven perjudicadas debido a la limitación en la movilidad de la lengua tales como deglutir y masticar, además del habla(7, 9-19).

Algunos exámenes complementarios que permiten determinar el desempeño de la lengua con los recursos tecnológicos aplicados a la fonoaudiología nos muestran datos significativos para el abordaje terapéutico. A la evaluación de la deglución con electromiografía de superficie(6) se encontró que la actividad muscular estaba desequilibrada entre los músculos suprahioides de ambos lados en sujetos con frenillo lingual corto, por ende, su función se encontraba alterada. Sin embargo, las pruebas determinantes que nos permiten diferenciar si existe o no alteración fonética son la palatografía y electropalatografía, propuesta realizada por la fonoaudióloga Pamela Marshalla(11), quien describe la existencia de dieciséis puntos de apoyo que presenta la lengua al producir los sonidos del habla; asimismo propone una técnica diseñada en la facilitación de la elevación, depresión y estabilidad de la lengua según la zona de estimulación o activación propioceptiva.

La evidencia científica nos refiere la importancia de la detección temprana en las alteraciones de las funciones del sistema estomatognático incluso en lactantes, cuya característica clínica es informada muchas veces por la madre quien refiere dificultades para darle de lactar. A la evaluación se observa pobre desenvolvimiento de la coordinación entre la respiración, succión y deglución(10-15). Existen tres señales de alerta: dolor, grietas y mastitis en la madre, bajo de peso del neonato y succiones exageradamente prolongadas(12). El lactante requiere de una alimentación efectiva con una buena prensión al pecho y movilización adecuada de la lengua. Los

lactantes con frenillo lingual alterado presentan una lactancia cuyas características son: movimientos linguales inadecuados con protrusión lingual limitada, incoordinación de los movimientos, demora en iniciar la succión, largas pausas, presencia de chasquidos al lactar, muerden y sueltan rápidamente el pezón, además de señales de estrés como tos, atoro, regurgitación y ruidos al deglutir. Tener en cuenta que se producen entre 2000 a 3500 movimientos coordinados de respiración, succión y deglución,¹² con lo cual reducen las posibilidades de un inadecuado apego o vínculo madre-hijo por un inadecuado amamantamiento.

En los procedimientos pre quirúrgicos para atender el frenillo lingual alterado desde la perspectiva odontopediátrica se utilizan la observación y medición con una regla milimetrada según las clasificaciones de Williams y Waldron (fórmula $R = C/A + B+C$), Kottlow (partir de la lengua libre, cuya medición es en milímetros) y Ruffoli (técnica A y técnica B, medición centímetros)(2). Para ambos casos, la medición está orientada al tamaño del frenillo lingual.

El fonoaudiólogo o terapeuta de lenguaje especializado quien forma parte del equipo interdisciplinario, detectará cuáles son las limitaciones en las funciones del Sistema Estomatognático. Los recursos utilizados incluyen el uso de protocolos donde se ejemplifican las diferentes relaciones de alteraciones en el frenillo lingual para bebés(1,15), y en otros casos, se utiliza el paquímetro como herramienta de medición antropométrica¹⁵ para validar si existe un frenillo lingual alterado tanto en niños como en adultos(6,9).

Desde la perspectiva fonoaudiológica, se considera la medición de la regla de tres ($X = \text{punta de lengua en papila alveolar} \times 100\% / \text{Máxima apertura de la boca}$) para definir que el resultado igual o menor al 51% es un frenillo alterado. Asimismo, se considera la

funcionalidad y las limitaciones en el movimiento de la lengua utilizando el paquímetro digital o manual con una base cuantificable en milímetros(6,9,16,17).

La frenectomía es un procedimiento quirúrgico orientado a corregir aquellos frenillos que estuvieran causando alteraciones a nivel ortodóntico, protésico o periodontal desde el punto de vista odontológico, y que permite seccionarlo en su unión con la base de la lengua. Existen diversas técnicas quirúrgicas que se aplican como la romboidal o en diamante, Z-plastia y la plastia en v-y llamada frenotomía de reposición apical del frenillo(18).

En cuanto a las clasificaciones de frenillos que se utilizan para considerar si amerita o no la cirugía tenemos que considerar dos aspectos: la perspectiva odontológica y la perspectiva fonoaudiológica. Por ello, los odontólogos establecen clasificaciones donde el paciente pasa a cirugía cuando presenta frenillos linguales de longitud menor a 10 mm considerado anquiloglosia, o entre 10 mm y 15 mm considerada anquiloglosia moderada(19). Para Kotlow(2) la clasificación de anquiloglosia varía desde la anquiloglosia completa, cuando es menor de 3 mm hasta menor de 15 mm(2).

Para los fonoaudiólogos, la clasificación que se utiliza es la propuesta por Marchesan(1) donde los frenillos se observan por su condición anatómico-funcional clasificándolos en frenillos cortos, anteriorizado, corto-anteriorizado y la anquiloglosia propiamente dicha. La clasificación de frenillos para Hazelbaker citado por A. Quirós(20), refiere la existencia de frenillos anteriores (tipo 1 y 2) y frenillos posteriores (tipos 3 y 4 o submucoso), generando dificultades evidentes en las funciones, en especial la de succión (amamantamiento) deglución, y habla en edades más avanzadas.

La alteración en el frenillo lingual tiene un factor genético a considerar donde existe mayor incidencia en el género masculino que en el femenino, cuya relación es de 3:1. Además ocurre aproximadamente en un 5%(13) de la población. La incidencia de presencia de frenillo lingual alterado es baja, entre 0,02% y el 4,8%,(21) el 2,03% y el 3,79% como en la población de niños de 6 años en Oviedo(14) relacionándolo con alteraciones en el habla.

En algunos casos puede llegar del 0,1% hasta el 11% de incidencia(20) afectando la lactancia materna. Cuando la anquiloglosia está relacionada a condiciones genéticas como los Síndromes de Goldenhar, Pierre-Robin, Beckwith-Wiedeman, enfermedad de Riga-Fede, Síndrome de Ehlers-Danlos, Ellis-Van Creveld entre otros(2,21), las dificultades en las funciones del sistema estomatognático son mayores.

El enfoque de tratamiento para el frenillo lingual alterado debe tener una base odontológico-fonoaudiológica (conocido en otros países como estomatológico-logopeda(22)) fomentando un valioso trabajo transdisciplinario. Es importante atender un problema de anquiloglosia(23), así como realizar el adecuado acompañamiento posquirúrgico donde se optimizará la movilidad de la lengua y las funciones del sistema estomatognático que se ven afectadas(24-26). Considerar el rol importante del otorrinolaringólogo que también puede intervenir quirúrgicamente los frenillos linguales alterados(22-26).

Finalmente, se ha encontrado una relación entre los frenillos linguales alterados y la apnea del sueño, donde la falta de movilidad adecuada de la lengua desde temprana edad ejerce un efecto secundario impactando en el desenvolvimiento orofacial y por ende, derivando en el síndrome del respirador oral (SRO)(27).

PROCESO PRE Y POSQUIRÚRGICO

En los casos de tratamientos conservadores, se debe considerar que a pesar de presentar un frenillo lingual corto o anteriorizado, este debe ser funcional y realizar un seguimiento odontopediátrico con ayuda del fonoaudiólogo quien asume el reto de calibrar la funcionalidad de la lengua.

Estamos en tiempos modernos, donde los ejercicios isotónicos, isométricos e isocinéticos si no son expuestos a la funcionalidad difícilmente se podrá generar un adecuado engrama motor que obedece al córtex, quien comanda y autoriza los movimientos de la lengua de manera voluntaria. Nuestro gran problema es la automatización, donde se requiere más allá del pensamiento; que el movimiento sea sincronizado y adquiera destreza motora, por ende, sea incorporado el movimiento a la percepción auditivo-vocal.

Considerando que el engrama motor va incluido de puntos de apoyo fijados en la propiocepción de la lengua y su ubicación fonética, los fonoaudiólogos deben discernir entre un desvío fonético y fonológico de uno fonético-fonológico, e incluso la edad cronológica del individuo para determinar si existe o no una alteración del habla.

Esto implica un análisis profundo de las adquisiciones de los sonidos del habla de la lengua materna, tales como proponen Bosch, Aguilar, Susanibar, Dioses y Huamani(28).

En el procedimiento pre quirúrgico, se sugiere una evaluación previa para el descarte de la alteración en la movilidad y la funcionalidad de su lengua. Si existe movilidad y posibilidades de producir sonidos se sugiere entrenamiento perceptivo-auditivo vocal y

acompañar de concientización en la adquisición del sonido que se encuentre afectado por la limitación del frenillo, a eso se le denomina frenillo lingual alterado funcional, siguiendo un tratamiento conservador sin necesidad de pasar a cirugía.

En el caso de presentar alteraciones significativas que afecta definitivamente las funciones se sugiere la cirugía. Se procede a cirugía, posteriormente, se le realiza una evaluación post quirúrgica, de observarse las mismas dificultades, se acompaña el caso al menos cuatro sesiones para orientar sobre las funciones afectadas.

Es posible que el individuo afectado requiera una intervención más específica con lo cual pasaría a un mínimo de tres meses con el diagnóstico clínico de alteraciones del habla, deglución y/o masticación de origen musculoesquelético por presencia de frenillo alterado posquirúrgico.

Algunos aspectos que se deben considerar es la edad en la que se producen las cirugías. En el recién nacido, su tratamiento pos quirúrgico está vinculado al amamantamiento directo no solo para calmar sino para garantizar la función.

EXAMEN CLÍNICO

1. OBSERVACIÓN

Se observan las estructuras de la cara: labios, mejillas y lengua. Postura de labios antes y durante el amamantamiento. Se observan la lengua en su dimensión, coloración y movilidad, fijación e inserción de la lengua(6,9,10,14-16), presencia de dificultades en las funciones del sistema estomatognático: succión (función nutritiva y no nutritiva)(15), deglución y habla (figuras 1,2).

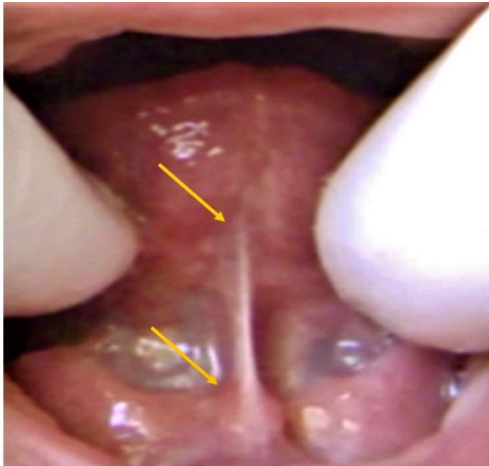


Figura 1. Fijación e inserción lingual normal.

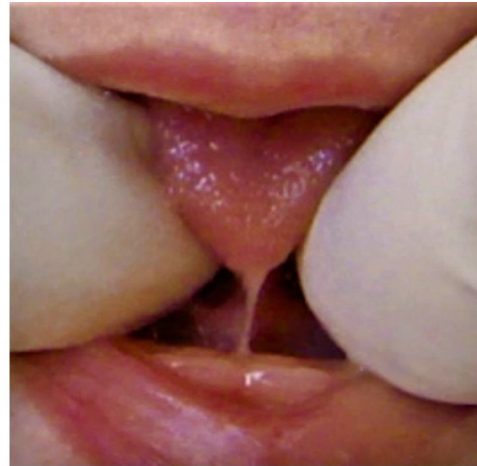


Figura 2. Frenillo alterado.

Fuente: Test de la lengüita¹⁵

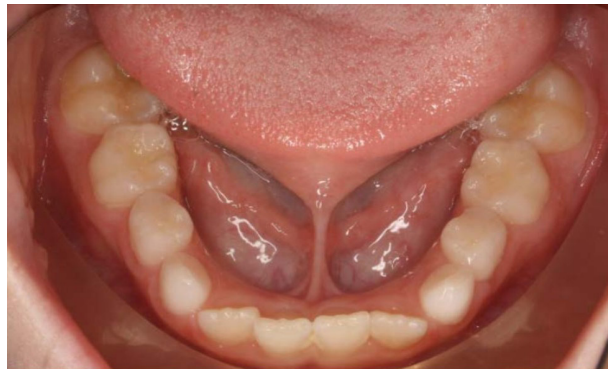

Figura 3. Frenillo alterado de paciente con SRO.

Fuente: Huang, YC et., 2015²⁷

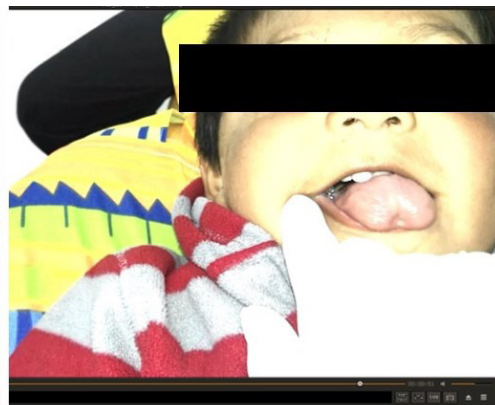
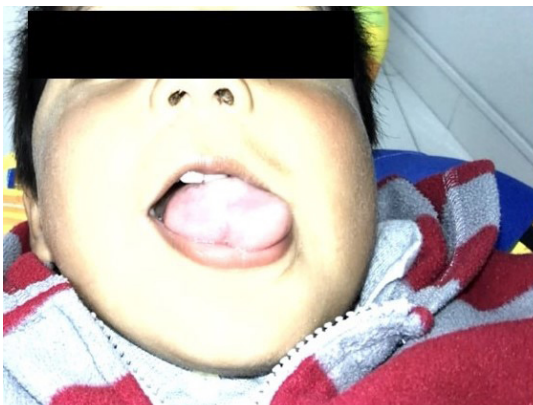
Figura 4 y 5. Foto y filmación de paciente de la clínica post grado Odontopediatría(Universidad Científica del Sur) en intento de movilizar su lengua de un lado al otro.

CUADRO 1. REGISTRO DE ENTREVISTA CON LA MADRE

N.º	ACCIONES	SÍ	NO	OBSERVACIONES CLÍNICAS
1	Ruidos durante la lactancia			
2	Pausas largas			
3	Cansancio - estrés			
4	Sudoración excesiva			
5	Lacta mejor con biberón			
6	Bajo peso / poca alimentación			

2. ENTREVISTA CON LA MADRE

Se le solicita información sobre la lactancia (cuadro 1).

En el caso de los niños, es importante observar si son conscientes o no de las limitaciones de su lengua y las dificultades que pueda presentar para hablar.

3. USO DE PROTOCOLOS DE EVALUACIÓN CUANTIFICABLES

En el caso de los infantes se utiliza el Test de la Lenguita(14) traducido por Castillo y Susaníbar (2014), la relevancia de su aplicación permite hacer el seguimiento al bebé y observar si es realmente válido que se aplique o no el procedimiento quirúrgico a tan temprana edad.

En este caso, los bebés son sometidos a una revisión después de los treinta (30) días de nacido. En los niños mayores de tres años la situación es diferente dado

que está asociado al habla y poco a su alimentación, e incluso en su proceso de respiración (Figura 3).

Como procedimiento prequirúrgico (suele ser derivado por el odontopediatra para el examen clínico y aplicación de protocolo) se solicita al niño que realice una lista de praxias linguales, se filma y se toman fotografías para evidenciar alguna limitación presente.

Se hace la regla de tres, considerando cada una de las medidas y se contrastan los datos. De esta manera se procede a coordinar con el odontopediatra para indicar si sería necesaria la cirugía (figuras 4,5).

Los datos recogidos permiten tener objetividad y hacer una reevaluación post quirúrgica inclusive con los mismos ítems para evidenciar que la lengua quedó completa y absolutamente liberada para ejecutar los movimientos necesarios para cumplir con las necesidades funcionales.

CUADRO 2. MEDIDAS REALIZADAS EN MILIMETROS

1.	Abertura máxima de la boca. Medir caras interincisales centrales de superior a inferior	_____mm
2.	Abertura de la boca con la punta de la lengua sobre la papila o zona alveolar superior. Medir caras interincisales centrales de superior a inferior	_____mm

CUADRO 3. REGLA DE TRES

_____mm	100%
_____mm	X

CUADRO 4. REGISTRO DE ENTREVISTA CON LA MADRE

Solicitar verbalmente el movimiento y/o dar el modelo				
		Sí	No	Movimiento aproximado
1	Protrusión de lengua			
2	Tocar con la lengua la comisura labial derecha			
3	Tocar con la lengua la comisura labial izquierda			
4	Llevar la lengua de una comisura de un lado para el otro			
5	Tocar con la punta de la lengua la cara interna de la mejilla derecha			
6	Tocar con la punta de la lengua la cara interna de la mejilla izquierda			
7	Tocar con la punta de la lengua alternadamente las caras internas de las mejillas derecha e izquierda			
8	Con la boca abierta elevar la lengua en la zona alveolar superior			
9	Tocar con la punta de la lengua el labio superior			
10	Tocar con la punta de la lengua el labio inferior			
11	Tocar con la punta de la lengua alternadamente los labios superior e inferior			
12	Tocar alternadamente, 1: comisura, 2: labio superior, 3: otra comisura y 4: labio inferior seguidamente (4)			
13	Realizar "estallidos" de la punta de la lengua contra la papila			
14	Elevar el dorso de la lengua (ka, ka, ka)			
15	Acoplar o succionar toda la lengua en el paladar y soltar			
16	Vibrar la punta de la lengua contra la papila			

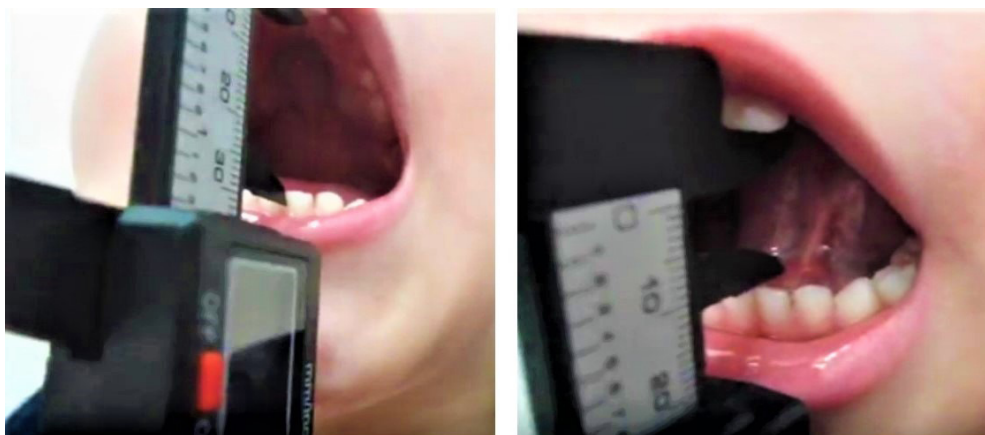


Figura 7a y 7b. Paciente de la clínica Post grado Odontopediatría (Universidad Científica del Sur). Evaluación con el paquímetro.



Figura 6. Paquímetro digital.

CUADRO 5. EMISIÓN DE SONIDOS LINGUODENTOALVEOLARES

O = omisión S = Sustitución D = Distorsión I = Impresión

N.º	SONIDO	A la re- petición: sílabas repetidas	Indicar si protuye o no la lengua, si	Evocar la palabra a partir de imágenes	Lenguaje espontáneo Contar una historia (depende de la edad) Duración de 1 a 3 mi-	Prevalencia de la emisión del sonido por:			
						o	s	d	i
1	/t/	ta ta ta							
2	/d/	da da da							
3	/n/	na na na							
4	/l/	la la la							
5	/r/	ra ra ra							
6	/s/	sa sa sa							
7	/rr/	rra rra rra							

CUADRO 6. DEGLUCIÓN DE LÍQUIDOS

Indicadores	Observar si aparece la lengua entre los dientes o se apoya en el recipiente	Toma de sorbo en sorbo o seguido	Formas de deglutir: Movimiento de cabeza, interposición del labio inferior(*Protocolo de MBGR)	Observaciones clínicas durante la deglución: Se atora/tose
Tomar agua 100 ml				
Tomar 5 ml (repetir 3 veces)				

CUADRO 7. DEGLUCIÓN DE SÓLIDOS

Indicador	Formas de deglutir: Movimiento de Cabeza, interposición del labio inferior (*Protocolo de MBGR)	Observaciones clínicas durante la deglución: Se atora/tose
Deglutir el pan		

CUADRO 8. EVALUACIÓN DE LA MASTICACIÓN

N.º	Indicadores	Ciclos masticatorios (se considera antes de deglutir el alimento)	Golpes masticatorios (las veces que mastica, ocurre dentro de un ciclo masticatorio)	Con boca abierta
1	Comer el pan			
2	Comer solo del lado derecho			
3	Comer solo del lado izquierdo			

GUÍA DE ATENCIÓN PARA NIÑOS MAYORES DE 3 AÑOS

1. A NIVEL ANÁTOMO-FUNCIONAL

a. Evaluación del frenillo lingual: utilizar el paquímetro digital o manual para ejecutar las medidas y realizar la "regla de tres". Se considera 50% y/o 51%

como frenillo lingual alterado. Medida realizada en mm (milímetros) (cuadro 2) (figuras 6, 7a, 7b).

b. Regla de tres: (cuadro 3)

c. Evaluación de la movilidad de la lengua: (ítem de la movilidad de la lengua tomado del Protocolo de Praxias orofaciales, Marchesan, 2008 traducido 2017

Se considera alterado en el movimiento se obtiene más del 50% de dificultad (cuadro 4).

d. Emisión de sonidos linguodentoalveolares: Se consideran cuatro criterios (cuadro 5).

Además de considerar los sonidos de grupos consonánticos de /l/ y /r/ .

Es importante resaltar que sobre este ítem el criterio del fonoaudiólogo es sumamente importante porque deberá considerar la edad cronológica del niño en la adquisición de los sonidos.

La mayoría de los niños de 3 años presentarán dificultades para producir todos los sonidos porque se encuentran en proceso de adquisición, por lo tanto, se deberá observar que tan limitada está la

CONCLUSIONES

1. El procedimiento pre y posquirúrgico permite evidenciar la importancia del trabajo multidisciplinario en la aplicación de una frenotomía o frenectomía según sea el caso.

2. La evaluación fonoaudiológica es un elemento de ayuda para que los odontopediatras puedan asegurar un mejor tratamiento pre y posquirúrgico del frenillo lingual.

Por tanto, la transdisciplinariedad surge del trabajo

función para realizar las aproximaciones del sonido. En todo caso, revisar el protocolo de habla específica(5,17,28).

2. ALIMENTACIÓN

Se observan cómo se producen los mecanismos de deglución y masticación:

a) Deglución de líquidos: uso de vaso transparente. Observar en la base del vaso. (cuadro 6).

b) Deglución de sólidos: uso de pan francés. Tomar en cuenta las indicaciones anteriores (cuadro7).

c) Masticación: Comer un pan. La mitad de manera habitual (1) y la otra mitad con indicaciones (2 y 3) (cuadro 8).

en conjunto y constante coordinación de los procesos.

3. Realizar estudios longitudinales sobre los procedimientos quirúrgicos de frenectomía para evidenciar el impacto en las vidas de los individuos con frenillo lingual alterado y sobre cómo mejora las funciones del sistema estomatognático que se mostraban afectadas, luego del tratamiento odontológico-fonoaudiológico.

REFERENCIAS BIBLIOGRÁFICAS

1. Martinelli RLC, Marchesan IQ, Berreti F. en Cap. 3 Frênulo da língua para el libro Práticas clínicas em Motricidade Orofacial Organizadores: Tessitore, Marchesan, Hilton y Berretin-Félix. – Pinhais: Editora Melo; 2014. 37 -41 pp.
2. Perea M. Cirugía temprana del frenillo lingual: evidencia clínica, en: Perona G. Castillo JL Manejo odontológico materno infantil basado en la evidencia clínica científica. Madrid: Ripano 2012.
3. Gómez ME, Campos A. Histología, embriología e ingeniería tisular bucodental. 3era. ed. México: Panamericana; 2009.
4. Susaníbar F, Parra DB. Diccionario terminológico de Motricidad Orofacial. Madrid: Edit. EOS, 515pág.
5. Martinelli RLC, Marchesan IQ. Trastornos de los sonidos del Habla – THS: ¿Cómo el diagnóstico basado en evidencias influye en la intervención? en Trastornos del Habla: De los fundamentos a la evaluación. Madrid: EOS; 2016.
6. Fournier C, Tsuda M. Registro electromiográfico de la deglución en niños de 6 a 8 años con frenillo lingual normal y alterado. Tesis de maestría de Fonoaudiología. PUCP: Lima; 2014.
7. Lamas GD et al. Frenectomía en el tratamiento de la anquiloglosia: Reporte de un caso. Rev Odontopediátrica ALOP 2016; 6 (1): 44-52.
8. Real Academia Española. Fonética y Fonología. Barcelona: Espasa; 2011.
9. Fajardo N, Harm M. Características en la producción del habla en niños de 6 a 7 años con frenillo lingual alterado de la IE Liceo Naval "Almirante Guise". Tesis de maestría en fonoaudiología. PUCP: Lima; 2014.
10. Martinelli RLC. Relação entre as características antômicas do frênulo lingual e as funções de sucção e deglutição em bebês [dissertação]. Bauru: Faculdade de Odontologia de Bauru, Universidade de São Paulo; 2013.
11. Marshalla P. Techniques in Articulation & Phonological Therapy. Millennium Edition Revised 2000.
12. Pastor-Vera T et al. Anquiloglosia y problemas de la succión, tratamiento multidisciplinar: terapia miofuncional orofacial, sesiones de lactancia materna y frenotomía. Revista de logopedia, Foniatría y Audiología. 2016. Recuperado en <http://dx.doi.org/10.1016/j.rifa.2016.09.11>
13. Fretelli C, Gonzales C. Características de la lactancia materna en bebés de 1 a 6 meses con frenillo lingual alterado del Hospital Rosalía de Lavalle de Morales Macedo. Tesis de maestría en fonoaudiología. PUCP. Lima; 2015.
14. García MJ et al. Estudio epidemiológico de la patología de la mucosa oral en la población infantil de 6 años de Oviedo. Medicina Oral 2002; 7.
15. Martinelli RLC. Cartilla del Test de la Lengüita: para lactar, hablar y vivir mejor. São José dos Campos, SP: Pulso Editorial, 2014.
16. Cattoni DO. Uso do paquímetro na motricidade orofacial: procedimentos de avaliação. Rev Soc Bras Fonoaudiol. 2007; 12 (1).
17. Berretín F. Avaliação Clínica em Motricidade Orofacial. Cap.2 en Avaliação em motricidade orofacial: discussão de casos clínicos/ organizadores. São José dos Campos, SP: Pulso Editorial; 2013.
18. Esprella VJ. Rev. Act. Clin. Med. 2012; 25: 1203-7. Disponible en http://www.revistasbolivianas.org.bo/scielo.php?pid=S2304-37682012001000003&script=sci_arttext
19. Bautista. Frenectomía en el tratamiento de la anquiloglosia-Reporte de un caso. Revista de Odontología Latinoamericana. A2016; 6 (1). Disponible en <https://www.revistaodontopediatria.org/ediciones/2016/1/art-6/>
20. Adeva-Quirós C. Anquiloglosia en recién nacidos y lactancia materna. El papel de la enfermera en su identificación y tratamiento. RqR Enfermería Comunitaria. 2014; 2 (2): 21-37.
21. Tuni VC. Anquiloglosia en niños de 6 a 12 años de las Instituciones privadas 70024 Laykakota y 70002 Taquile, Puno, 2016. Publicado en Enero de 2017. Tesis de pregrado de la Escuela Profesional de Odontología. Disponible en <http://repositorio.unap.edu.pe/handle/UNAP/4642>
22. Pérez N, López M. Anquiloglosia en niños de 5 a 11 años de edad. Diagnóstico y tratamiento. Rev Cub Estomatol. 2002; 39 (3). Disponible en http://scielo.sld.cu/scielo.php?script=sci_arttext&pid=S0034-75072002000300002&lng=es&nrm=iso&tlng=es#cargo#cargo
23. Lalakea ML, Messner AH. Ankyloglossia: Does it matter? Pediatric Clinic North Am 2003; 50: 381-97.
24. Marchesan IQ, Martinelli RL. Lingual frenulum: changes after frenectomy / Frênulo lingual: modificações após frenectomia. Brief Communication /Comunicação JSoc Bras Fonoaudiología, 2012; 24(4): 409-12.
25. Ballard JL. Ankyloglossia: assessment, incidence and effect of frenuloplasty on the breastfeeding dyad. Pediatrics 2002; 110 (5).

26. Messner AH et al. Ankyloglossia. Incidence and associated feeding difficulties. Arch Otolaryngol Head Neck Surg 2000; 126: 36-9.
27. Huang YS, Quo S, Berkowski JA, Guilleminault C. Short Lingual Frenulum and Obstructive Sleep Apnea in Children. Int J Pediatr Res 2015; 1 (3).
28. Susanibar F, Dioses A, Tordera JC. Principios para la evaluación e intervención de los Trastornos de los Sonidos del Habla – TSH. Madrid: EOS; 2016.

Recibido: 12 de agosto de 2017

Aceptado: 06 de diciembre de 2017

Correspondencia: catfo25@gmail.com