

PERFORACIONES CORTICALES, PENETRACIONES INTRAMEDULARES Y DECORTICACIONES EN REGENERACIÓN ÓSEA GUIADA

CORTICAL PERFORATIONS, INTRAMEDULAR PENETRATIONS AND DECORTICATIONS IN GUIDED BONE REGENERATION

Malpartida-Carrillo, Violeta¹

Tinedo-López, Pedro Luis¹

Guerrero-Acevedo, María Eugenia²

RESUMEN

Las perforaciones corticales, penetraciones intramedulares o decorticaciones se realizan a menudo como parte del procedimiento de regeneración ósea guiada (ROG). Su sustento biológico se basa en que mejorarían la angiogénesis y proporcionarían una vía hacia el hueso esponjoso rico en vasos sanguíneos. También se consideran como un “*noxious stimuli*” (estímulo nocivo) que iniciaría el fenómeno regional acelerado con una respuesta local exuberante facilitando la cicatrización ósea normal. Además, mejorarían la unión o enlace físico entre el injerto óseo y el lecho receptor asegurando estabilidad y fusión de los bloques óseos. Sin embargo, se nos presentan algunas interrogantes relacionadas a su fundamento, a los términos que las describen, a los tamaños, a su cantidad y disposición, al instrumental adecuado para realizarlas y al confort del paciente.

Palabras clave: “regeneración ósea, cicatrización de heridas, neovascularización fisiológica”

ABSTRACT

Cortical perforations, intramedullary penetrations or decortications are often performed as part of the guided bone regeneration (GBR) procedure. Their biological basis is that they would improve angiogenesis, providing a pathway to the medullar bone rich of blood vessels. In addition, cortical perforations would be consider as a “*noxious stimuli*” that initiate the accelerated regional phenomenon with an exuberant local response facilitating normal bone healing. Moreover, they would improve the physical bonding between the bone graft and the recipient bed ensuring stability and fusion of the bone blocks. However, there are some questions related to its foundation, terms to describe them, their sizes, quantity and disposition, the appropriate instruments to perform them and the comfort of the patient.

Keywords: “bone regeneration, wound healing, physiologic neovascularization”

Citar como:

Malpartida-Carrillo V, Tinedo-López PL, Guerrero-Acevedo ME. Perforaciones corticales, penetraciones intramedulares y decorticaciones en regeneración ósea guiada. *Rev Cient Odontol* 2017; 5 (2): 743-51.

DOI: 10.21142/2513-2754-0502-2017-744-751

¹CD. Esp. Maestrando Implantología Oral, Universidad Científica del Sur, Lima - Perú.

²CD. Esp. Mg. PhD. Coordinador Maestría en Estomatología, Universidad Científica del Sur, Lima - Perú.

INTRODUCCIÓN

El éxito en la colocación de un implante dental requiere de un sitio receptor con adecuada altura y anchura del reborde alveolar. En algunas oportunidades, se presentan condiciones clínicas con pérdida significativa de este reborde causada principalmente por periodontitis extracción dental, infección o trauma. Se ha demostrado que la pérdida de volumen del reborde alveolar luego de la extracción es un proceso irreversible que presenta reabsorción ósea horizontal y vertical(1,2).

Para devolver el volumen óseo perdido se consideran algunos métodos como: regeneración ósea guiada (ROG), injerto en bloque, distracción osteogénica y expansión de cresta(3).

La ROG es un procedimiento que permite mantener un espacio mediante una membrana que actúa como barrera, el cual es llenado posteriormente con hueso nuevo, siendo considerado un método confiable para el aumento óseo en casos de defectos horizontales y verticales(4,5).

Las perforaciones corticales(6), penetraciones intramedulares(7) o decorticaciones(8) en el lecho receptor o en el injerto en bloque se realizan a menudo como parte del procedimiento de ROG; su sustento biológico se basa en que permitirían una vía de fácil acceso para que las células osteoprogenitoras, mesenquimales y los vasos sanguíneos lleguen de forma más fácil al sitio tratado con ROG propiciando de esta manera rápida angiogénesis. Además, fortalecerían la unión o enlace físico entre el injerto óseo y el lecho receptor(9).

En la literatura se reportan estudios donde se han utilizado perforaciones corticales en distintas condi-

ciones clínicas como aumentos de reborde alveolar y defectos óseos periodontales(4,5,10) siendo consideradas como parte del protocolo establecido para lograr ROG predecible. Sin embargo, se nos presentan algunas interrogantes relacionadas al tamaño de las perforaciones, a la cantidad y disposición de estas, al instrumental adecuado para realizarlas y al confort del paciente. Siendo así, el objetivo del presente artículo es conocer el fundamento de realizar perforaciones corticales en la ROG haciendo una revisión actualizada sobre el tema para su mejor entendimiento y opción de utilización.

REGENERACIÓN ÓSEA GUIADA (ROG)

Se basa en los principios de regeneración tisular guiada definida por Melcher en 1976 como la repoblación celular selectiva para mejorar la cicatrización de los defectos(11). La técnica ROG excluye a las células del tejido epitelial y del tejido conectivo, que son de crecimiento más rápido, con barreras e injertos óseos para permitir a células pluripotenciales y osteogénicas, que son de crecimiento más lento, repoblar el sitio tratado (figuras 1 y 2).

Gher et al.(12) reportaron que para lograr regeneración en un defecto óseo, las tasa de osteogénesis, que se extiende desde los márgenes óseos adyacentes, debe ser superior a la tasa de fibrogénesis, proveniente de los tejidos blandos adyacentes.

Wang y Boyapati(13) mencionaron 4 principios básicos para el éxito de la regeneración y el aumento óseo horizontal y/o vertical conocido como "principio PASS" (por sus siglas en inglés), donde se considera la exclusión del epitelio y del tejido conectivo, el mantenimiento del espacio, la estabilidad del

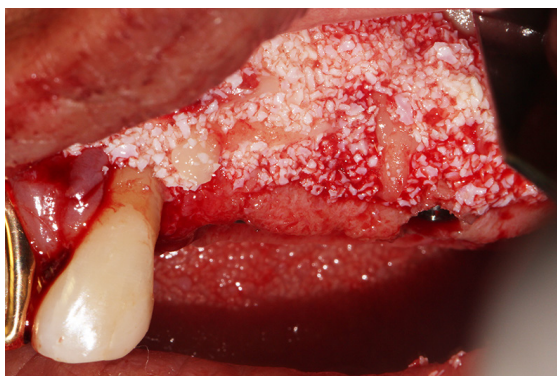


Figura 1. Colocación del injerto óseo para la regeneración ósea guiada (imagen de los autores).

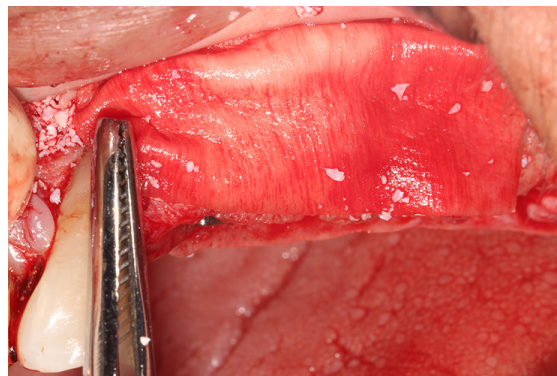


Figura 2. Colocación de la membrana de barrera sobre el injerto óseo para la regeneración ósea guiada (imagen de los autores).

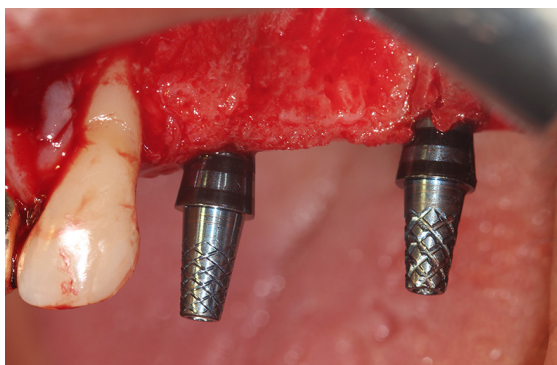


Figura 3. Lecho quirúrgico antes de realizar perforaciones corticales para la regeneración ósea guiada (imagen de los autores).

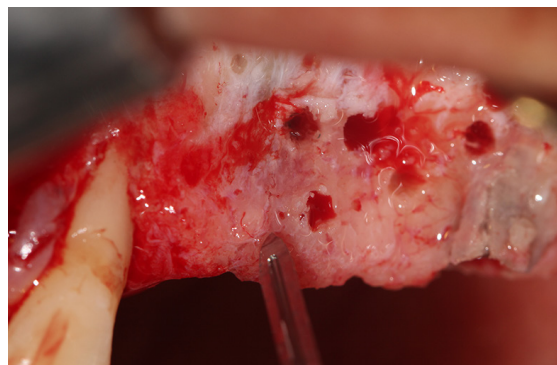

Figura 4. Lecho quirúrgico luego de realizar perforaciones corticales para la regeneración ósea guiada (imagen de los autores).

coágulo sanguíneo y el cierre primario de la herida. Luego del procedimiento de ROG, la regeneración sigue una secuencia específica de eventos: dentro de las primeras 24 horas el espacio creado por la barrera o material de injerto se llena de coágulo sanguíneo el cual libera factores de crecimiento que atraen neutrófilos y macrófagos.

El coágulo se reabsorbe y a las 48 horas es reemplazado por el tejido de granulación, el cual es rico en vasos sanguíneos de nueva formación. A través de esos vasos sanguíneos se transportan nutrientes, células madres mesenquimales y células osteogénicas que contribuirán a la formación del osteoide o matriz provisional, la mineralización del osteoide formará el hueso reticular entre 4 a 6 meses el cual servirá como guía para la aposición del hueso lamelar entre

6 a 9 meses(14). McAllister y Haghghat(3) reportaron que para maximizar los resultados de la ROG, se puede emplear con otras técnicas como injerto en bloque, distracción osteogénica y expansión de cresta. Actualmente también se adicionan proteínas morfogenéticas óseas y factores de crecimiento derivados de tejidos.

PERFORACIONES CORTICALES

Es la técnica de realizar de manera intencional pequeñas aperturas en la cortical ósea. (figuras 3 y 4). Se conocen también como penetraciones intramedulares(7), penetraciones medulares(15) o decorticaciones(8-10) aunque en la literatura dental es más frecuente la denominación de perforaciones

corticales(6,16-18). Muchos estudios realizaron este procedimiento mediante fresas redondas pequeñas(6-8,15-18) o de fisuras delgadas(19) aunque las perforaciones también podrían realizarse con la primera fresa para preparar lechos implantológicos asegurándose de realizar la cantidad necesaria sin producir noxa en las superficies radiculares o en los implantes adyacentes.

Algunos estudios han demostrado mayor porcentaje de neoformación ósea al realizar perforaciones corticales como parte de la ROG(6,7,15). De manera contraria, otras investigaciones indican que dicha regeneración ocurriría sin previas perforaciones(8,16-18); siendo por lo tanto un tema controversial. Los agujeros de las perforaciones o penetraciones a través del hueso cortical y del hueso medular inducen el sangrado y sumerge en ello el sitio tratado con ROG.

Los osteoblastos son los principales responsables de la nueva formación ósea y derivan del periostio, endostio y de células mesenquimales pluripotenciales indiferenciadas del hueso medular.

Sin embargo, durante el procedimiento de ROG el periostio se eleva con el colgajo y se coloca una barrera sobre el injerto óseo, de este modo se excluye cualquier contribución de los osteoblastos desde el periostio.

Adicionalmente, el hueso cortical del injerto óseo previamente colocado podría obstaculizar la llegada de las células mesenquimales pluripotenciales indiferenciadas desde el endostio y del hueso medular hacia el sitio tratado con ROG; por lo tanto, se propuso la teoría de que la decorticación o perforación del hueso cortical podría acelerar el proceso de adquisición de vasos sanguíneos, osteoblastos y células pluripotenciales hacia los injertos(9).

Los beneficios de realizar perforaciones corticales serían(18):

- 1) Mejora de la angiogénesis ya que al realizar las aperturas llegando al hueso medular se facilitaría el inicio de la vascularidad en el hueso regenerado.
- 2) Proporcionarían una vía hacia el hueso esponjoso rico en vasos sanguíneos que irrigaría la zona con sangre.
- 3) Se consideran como un *noxious stimuli* (estímulo nocivo) que iniciarían el fenómeno regional acelerado con una respuesta local exuberante facilitando la cicatrización ósea normal(4). Mejorarían la unión mecánica entre el injerto óseo y el lecho receptor asegurando estabilidad y fusión de los bloques óseos.

PERFORACIONES CORTICALES EN LA LITERATURA DENTAL

En la literatura dental las perforaciones corticales han sido estudiadas principalmente en periodoncia, implantología y ortodoncia.

En el campo de periodoncia e implantología las perforaciones corticales se realizan como parte del procedimiento de ROG con excelentes resultados clínicos. Urban et al. reportaron una ganancia clínica de 5.68 mm para aumento de reborde horizontal 4 y 5.45 mm para aumento de reborde vertical⁵ utilizando una combinación de hueso autógeno particulado y hueso bovino inorgánico con membranas realizando perforaciones corticales en el lecho receptor como parte de ambos protocolos.

Yamauchi et al.(20) evaluaron la mejora de la osteogénesis mediante expansión perióstica usando una malla para realizar perforaciones corticales en un diseño de estudio en conejos, de esta manera los

autores introdujeron el concepto “injerto dinámico en ROG” siendo una alternativa prometedora en este campo clínico. Se han realizado estudios preclínicos en conejos tratando de conocer los beneficios de las perforaciones corticales en la distracción osteogénica resaltando el efecto del procedimiento en la mejora de la formación ósea(21,22).

Así mismo Crea et al.(10) reportaron en un ensayo clínico aleatorizado que las perforaciones intramedulares junto al colgajo reposicionado coronalmente muestran mejora significativa en los resultados clínicos y radiográficos de los defectos óseos periodontales en comparación a utilizar solo el colgajo reposicionado.

La evaluación de la influencia de las perforaciones corticales en la ROG en estudios humanos son muy pocos. De Ávila et al.(19) evaluaron el comportamiento biológico de injertos óseos en bloque perforados o no en su cortical en 10 pacientes. Luego de 6 meses, las biopsias mostraron la presencia de tejido conectivo fibroso en la interface de los injertos en bloque que no tuvieron perforaciones.

De manera contraria, se observó una unión completa entre el injerto y lecho receptor en los que se realizaron perforaciones en el injerto. Recientemente, Danesh-Sani et al.(18) evaluaron el efecto de las perforaciones corticales en la angiogénesis y osteogénesis en 18 pacientes divididos a la mitad de manera aleatoria a recibir o no perforaciones corticales durante la ROG.

Luego de 7 meses, la evaluación histomorfométrica demostró mayor neoformación ósea en el grupo perforado a pesar de no existir diferencias significativas en comparación al grupo no perforado. Sin embargo, se observó un incremento significativo en el número de nuevos vasos (angiogénesis).

En el campo ortodóntico frecuentemente se utiliza el término decorticaciones o corticotomías a los cortes intencionales sobre la cortical ósea con la finalidad de producir un lecho sangrante basado en las ventajas de las perforaciones corticales para acelerar el movimiento dental ortodóntico según el concepto de piezotomía(23).

Yu et al.(24) realizaron un estudio prospectivo donde evaluaron la aplicación de la decorticación piezoeléctrica para acelerar el movimiento dental ortodóntico en 156 pacientes con alteraciones esqueléticas dentofaciales.

Los autores observaron movimientos dentales más rápidos con menor duración de los tratamientos siendo una técnica con excelentes propiedades físicas y mecánicas. Chen et al.(25) evaluaron el efecto de la decorticación en la osteoclastogénesis para facilitar el movimiento dental ortodóntico en un modelo de estudio en conejos.

Los autores observaron movimientos dentales más acelerados cuando se realizaban decorticaciones además de mayor osteoclastogénesis previa a la formación ósea a causa del fenómeno regional acelerado. Sin embargo, en una reciente revisión sistemática se concluye que la evidencia para la utilización de esta técnica propiciando el movimiento dental ortodóntico en humanos es aún baja(23).

PERFORACIONES CORTICALES EN EL INJERTO Y EN EL LECHO RECEPTOR

Oh et al(26). evaluaron radiográficamente en un diseño de estudio en perros, la integración y mantenimiento del volumen de injertos óseos en bloque bajo 4 condiciones de perforaciones corticales.

Luego de la evaluación con microtomografía observaron mayor volumen óseo residual, altura ósea residual y área ósea transversal en la condición de injerto y lecho receptor ambos perforados; los peores resultados se observaron cuando no se perforaron ninguno de los dos.

Los autores concluyeron que las perforaciones corticales intencionales en los lechos receptores y en los injertos en bloque tienen influencia en el mantenimiento del volumen del injerto.

En la segunda parte de esta investigación se confirmó mediante histología que las perforaciones corticales intencionales en los lechos receptores y en los injertos en bloque mejoraron la angiogénesis inicial y la integración de los injertos(27). De Avila et al(19), observaron mejor incorporación del injerto en bloque en pacientes que recibieron injertos perforados sobre lechos quirúrgicos también perforados.

EFFECTO DEL TAMAÑO DE LAS PERFORACIONES CORTICALES EN LA REGENERACIÓN ÓSEA GUIADA

Nishimura et al(28), evaluaron si el tamaño de las perforaciones a través de la cortical alteraba el resultado de la ROG utilizando membranas de politetrafluoretileno para crear cúpulas oclusivas en un modelo de estudio en conejos. Ellos crearon defectos óseos de 2 tamaños: 1 x 15 mm (grupo A) y 3 x 15 mm (grupo B). Adicionalmente evaluaron la expresión de fosfatasa alcalina (FA) en ambos grupos. A las 6 semanas observaron mayor hueso neoformado y mayor expresión de FA en el grupo B que en el grupo A.

A las 12 semanas el análisis histomorfométrico demostró diferencias significativas entre ambos grupos en cuanto a la cantidad del hueso nuevo forma-

do (9,70 mm² vs 12,75 mm²); por tal motivo los autores concluyeron que una perforación más amplia se asocia a una formación de hueso más rápida durante la ROG.

Con referencia a este tema no se han ubicado otros estudios animales ni humanos para determinar si las perforaciones de mayor tamaño promueven mayor formación ósea.

DECORTICACIONES EN LA LITERATURA MÉDICA

En la literatura médica se reportan algunos estudios sobre la mejora de la fusión de las vértebras y la incorporación de injertos óseos para huesos fracturados utilizando el término decorticación(29). Park et al(30), reportaron buenos resultados para el tratamiento de huesos femorales fracturados mediante la terapia de placas de aumento con decorticación ósea e injerto óseo autógeno. Estos resultados han sido comprobados en otros estudios siendo una excelente opción de tratamiento(31,32).

Un estudio prospectivo realizado en 50 pacientes describe el tratamiento de huesos largos fracturados (fémur, tibia, húmero y huesos del antebrazo) con placas de compresión y decorticaciones osteoperiosticas sin injertos óseos adicionales, mostrando ser una técnica confiable con resultados predecibles y satisfactorios(33).

Actualmente algunos autores recomiendan la fijación de la articulación sacroilíaca mediante decorticación ósea, injerto autógeno y fijación de implantes roscados(34).

CONCLUSIONES

1. En tratamientos de implantología y periodoncia el hecho de producir aperturas intencionales en la cortical ósea se conocen como perforaciones corticales, penetraciones intramedulares, penetraciones medulares o decorticaciones. El término decorticación es más utilizado en el campo ortodóntico y en la literatura médica.
2. Las perforaciones corticales tienen influencia en la angiogénesis, son una vía de fácil acceso para el paso de células mesenquimales, células osteoprogenitoras y vasos sanguíneos, inician el fenómeno regional acelerado y permiten mejor unión o enlace físico entre el injerto y el lecho receptor.
3. Se realizan comúnmente con fresas redondas pequeñas o de fisuras delgadas y en cantidad necesaria evitando producir noxa en las superficies radiculares o en implantes adyacentes. Forman parte del protocolo de ROG con evidencia histológica y las perforaciones más amplias se asocian con formaciones óseas más rápidas. No se tienen referencias en cuanto al confort del paciente.

REFERENCIAS BIBLIOGRÁFICAS

1. Schropp L, Wenzel A, Kostopoulos L, Karring T. Bone healing and soft tissue contour changes following single-tooth extraction: a clinical and radiographic 12-month prospective study. *Int J Periodontics Restorative Dent* 2003;23 (4): 13-23.
2. Vignoletti F, Discepoli N, Müller A, de Sanctis M, Muñoz F, Sanz M. Bone modelling at fresh extraction sockets: immediate implant placement versus spontaneous healing: an experimental study in the beagle dog. *J Clin Periodontol* 2012; 39 (1): 91-7.
3. McAllister BS, Haghghat K. Bone augmentation techniques. *J Periodontol* 2007; 78 (3): 377-96.
4. Urban IA, Nagursky H, Lozada JL, Nagy K. Horizontal ridge augmentation with a collagen membrane and a combination of particulated autogenous bone and anorganic bovine bone-derived mineral: a prospective case series in 25 patients. *Int J Periodontics Restorative Dent* 2013; 33 (3): 299-307.
5. Urban IA, Lozada JL, Jovanovic SA, Nagursky H, Nagy K. Vertical ridge augmentation with titanium-reinforced, dense-PTFE membranes and a combination of particulated autogenous bone and anorganic bovine bone-derived mineral: a prospective case series in 19 patients. *Int J Oral Maxillofac Implants* 2014; 29 (1): 185-93.
6. Rompen EH, Biewer R, Vanheusden A, Zahedi S, Nusgens B. The influence of cortical perforations and of space filling with peripheral blood on the kinetics of guided bone generation. A comparative histometric study in the rat. *Clin Oral Implants Res* 1999; 10 (2): 85-94.
7. Majzoub Z, Berengo M, Giardino R, Aldini NN, Cordioli G. Role of intramarrow penetration in osseous repair: a pilot study in the rabbit calvaria. *J Periodontol* 1999; 70 (12): 1501-10.
8. Lundgren AK, Lundgren D, Hämmerle, Nyman S, Sennerby L. Influence of decortication of the donor bone on guided bone augmentation. An experimental study in the rabbit skull bone. *Clin Oral Implants Res* 2000; 11 (2): 99.
9. Greenstein G, Greenstein B, Cavallaro J, Tarnow D. The role of bone decortication in enhancing the results of guided bone regeneration: a literature review. *J Periodontol* 2009; 80 (2): 175-89.
10. Crea A, Deli G, Littarru C, Lajolo C, Orgeas GV, Tatakis DN. Intrabony defects, open-flap debridement, and decortication: a randomized clinical trial. *J Periodontol* 2014; 85 (1): 34-42.

11. Melcher AH. On the Repair Potential of Periodontal Tissues. *J Periodontol* 1976; 47 (5): 56-60.
12. Gher ME, Quintero G, Assad D, Monaco E, Richardson AC. Bone grafting and guided bone regeneration for immediate dental implants in humans. *J Periodontol* 1994; 65 (9): 88-91.
13. Wang HL, Boyapati L. «PASS» principles for predictable bone regeneration. *Implant Dent*. 2006; 15 (1): 8-17.
14. Javed A, Chen H, Ghorri FY. Genetic and transcriptional control of bone formation. *Oral Maxillofac Surg Clin North*.
15. Min S, Sato S, Murai M, Okuno K, Fujisaki Y, Yamada Y, y cols. Effects of marrow penetration on bone augmentation within a titanium cap in rabbit calvarium. *J Periodontol* 2007; 78 (10): 78-84.
16. Slotte C, Lundgren D. Impact of cortical perforations of contiguous donor bone in a guided bone augmentation procedure: an experimental study in the rabbit skull. *Clin Implant Dent Relat Res* 2002; 4 (1): 1-10.
17. Lee SH, Lim P, Yoon HJ. The influence of cortical perforation on guided bone regeneration using synthetic bone substitutes: a study of rabbit cranial defects. *Int J Oral Maxillofac Implants* 2014; 29 (2): 64-71.
18. Danesh-Sani SA, Tarnow D, Yip JK, Mojaver R. The influence of cortical bone perforation on guided bone regeneration in humans. *Int J Oral Maxillofac Surg* 2017; 46 (2): 2-6.
19. De Avila ED, Filho JS, de Oliveira Ramalho LT, Real Gabrielli MF, Pereira Filho VA. Alveolar ridge augmentation with the perforated and non perforated bone grafts. *J Periodontal Implant Sci*. 2014; 44 (1): 3-8.
20. Yamauchi K, Nogami S, Tanaka K, Yokota S, Shimizu Y, Kanetaka H, et al. The effect of decortication for periosteal expansion osteogenesis using shape memory alloy mesh device. *Clin Implant Dent Relat Res* 2015; 17 (2): 76.
21. Nashar AA, Hammami H, Ghanem H, Eizouki A. Evaluation the role of decortication of cortical bone in bone formation in periosteal distraction osteogenesis: An experimental study in the rabbits. 2016; 15 (11): 6-9.
22. Nakahara K, Haga-Tsujimura M, Sawada K, Mottini M, Schaller B, Saulacic N. Effects of collagen membrane application and cortical bone perforation on de novo bone formation in periosteal distraction: an experimental study in a rabbit calvaria. *Oral Surg Oral Med Oral Pathol Oral Radiol* 2017; 123 (2): 73-82.
23. Hoffmann S, Papadopoulos N, Visel D, Visel T, Jost-Brinkmann PG, Präger TM. Influence of piezotomy and osteoperforation of the alveolar process on the rate of orthodontic tooth movement: a systematic review. *J Orofac Orthop* 2017. DOI: 10.1007/s00056-017-0085-1. [Epub ahead of print].
24. Yu H, Jiao F, Wang B, Shen SG. Piezoelectric decortication applied in periodontally accelerated osteogenic orthodontics. *J Craniofac Surg* 2013; 24 (5): 1750-2.
25. Chen YW, Wang HC, Gao LH, Liu C, Jiang YX, Qu H, et al. Osteoclastogenesis in local alveolar bone in early decortication-facilitated orthodontic tooth movement. *Plos One* 2016; 11 (4): 1-13.
26. Oh KC, Cha JK, Kim CS, Choi SH, Chai JK, Jung UW. The influence of perforating the autogenous block bone and the recipient bed in dogs. Part I: a radiographic analysis. *Clin Oral Implants Res* 2011; 22 (11): 298-302.
27. Cha JK, Kim CS, Choi SH, Cho KS, Chai JK, Jung UW. The influence of perforating the autogenous block bone and the recipient bed in dogs. Part II: histologic analysis. *Clin Oral Implants Res* 2012; 23 (8): 87-92.
28. Nishimura I, Shimizu Y, Ooya K. Effects of cortical bone perforation on experimental guided bone regeneration. *Clin Oral Implants Res* 2004; 15 (3): 293-300.
29. Canto FR, Garcia SB, Issa JP, Marin A, Del Bel EA, Defino HL. Influence of decortication of the recipient graft bed on graft integration and tissue neoformation in the graft-recipient bed interface. *Eur Spine J* 2008; 17 (5): 7-14.
30. Park J, Yang KH. Indications and outcomes of augmentation plating with decortication and autogenous bone grafting for femoral shaft nonunions. *Injury* 2013; 44 (12): 18-20.
31. Gao KD, Huang JH, Tao J, Li F, Gao W, Li HQ, et al. Management of femoral diaphyseal nonunion after nailing with augmentative locked plating and bone graft. *Orthop Surg* 2011; 3 (2): 8-7.
32. Hakeos WM, Richards JE, Obremskey WT. Plate fixation of femoral nonunions over an intramedullary nail with autogenous bone grafting. *J Orthop Trauma* 2011; 25 (2): 8-9.
33. Tall M, Bonkougou D, Sawadogo M, Da SC, Toe MF. Treatment of nonunion in neglected long bone shaft fractures by osteoperiosteal decortication. *Orthop Traumatol Surg Res* 2014; 100 (1): 299-303.
34. MenMuir B, Fielding LC. Revision of minimally invasive sacroiliac joint fixation: technical considerations and case studies using decortication and threaded implant fixation. *Int J Spine Surg* 2017; 11 (1): 5-8.

Recibido: 12 de Abril de 2017

Aceptado: 13 de Junio de 2017

Correspondencia: Violeta Malpartida-Carrillo email: viletayu_30@hotmail.com