

REABSORCIÓN CERVICAL EXTERNA POR FILTRACIÓN DE UN MATERIAL ACLARANTE

EXTERNAL CERVICAL RESORPTION BY FILTRATION OF A CLARIFYING MATERIAL

Frescia Maryorie Rosales-Ventura^{1*}

fresciarosales@outlook.com

César A. Gallardo-Gutiérrez¹
cgallardo@ucientifica.edu.pe

Miguel Angel Cabrera-Iberico¹
mcabrera@ucientifica.edu.pe

Lourdes Rocío Ayarza-Flórez¹
layarzaf@ucientifica.edu.pe

Carmen Rosa García-Rupaya¹
cgarciar@ucientifica.edu.pe

RESUMEN

La reabsorción cervical externa es un proceso patológico con una etiología no comprendida en su totalidad. Los posibles factores predisponentes son el tratamiento de ortodoncia, los traumatismos, el blanqueamiento interno, el bruxismo, entre otros. El blanqueamiento interno es una forma efectiva y mínimamente invasiva de blanquear dientes no vitales, con un riesgo asociado con reabsorción, que al no ser tratado podría provocar incluso la pérdida dentaria. Este reporte de caso describe el manejo de dos incisivos superiores con reabsorciones cervicales externas, que tienen como antecedente tratamiento de conducto y blanqueamiento interno.

Palabras claves: agentes de blanqueamiento, reabsorción radicular, reabsorción dental

ABSTRACT

External cervical resorption is a pathological process, with an etiology that is not completely understood. Possible predisposing factors are orthodontic treatment, trauma, internal whitening, bruxism, etc. Internal whitening is an effective and minimally invasive method for the whitening non-vital teeth. This method is associated with a risk of resorption, which if not treated, can lead to tooth loss. This case report describes the management of two upper incisors with external cervical resorption, with a previous history of root canal treatment and internal whitening.

Keywords: bleaching agents, root resorption, tooth resorption

Artículo recibido: 15/04/2020
Arbitrado por pares
Artículo aceptado: 19/06/2020
Artículo publicado: 24/08/2020

* Autor corresponsal:
Frescia Rosales-Ventura
fresciarosales@outlook.com

INTRODUCCIÓN

Los tratamientos endodónticos pueden producir un cambio de color con el tiempo en la pieza dentaria. Para optimizar la estética, una alternativa es el blanqueamiento interno, el cual preserva el tejido duro y presenta bajo riesgo y costo ⁽¹⁾.

El blanqueamiento es el resultado de una reacción química entre las moléculas pigmentadas dentro de la matriz orgánica del diente y los agentes oxidantes

Citar como: Rosales-Ventura FM, Gallardo-Gutiérrez CA, Cabrera-Iberico MA, Ayarza-Flórez LR, García-Rupaya C. Reabsorción cervical externa por filtración de un material aclarante: reporte de caso. Rev Cient Odontol (Lima). 2020; 8 (2): e021.
DOI: 10.21142/2523-2754-0802-2020-021

¹ División de Cariología y Endodoncia, Carrera de Odontología, Universidad Científica del Sur. Lima, Perú.

liberados (2). Asimismo, se pueden presentar posibles efectos adversos al tratamiento, como la alteración del esmalte con zonas desmineralizadas, porosidades, que incluso influyen en su microdureza (3,4). Sin embargo, otros estudios mencionan que no existen alteraciones en la microdureza, la rugosidad y la morfología de la superficie (5-7).

Un efecto agresivo es la reabsorción cervical externa, que generalmente se localiza debajo de la inserción epitelial del diente, lo cual lesiona la dentina y la capa de cemento que cubre la superficie radicular. Su etiología está relacionada con tratamientos de ortodoncia, lesiones traumáticas, blanqueamiento interno, terapia periodontal y factores idiopáticos (bruxismo, restauraciones intracoronaes, defectos del desarrollo, enfermedades sistémicas). Heithersay (1999) lo clasificó del 1 al 4, desde una pequeña lesión superficial en dentina, una que se acerca a la cámara pulpar, una invasiva hasta el tercio coronal, y una que se extiende al tercio medio radicular. Algunos estudios refieren al blanqueamiento interno como un factor predisponente (del 3,9% al 6,9%, y el 13,6% asociado con otros factores). Además, se ha mencionado a los incisivos centrales como los dientes más afectados (8-10).

El diagnóstico, generalmente, se realiza mediante un examen radiográfico, que muestra desde radiotransparencias bien delimitadas a irregulares, y que pueden simular una lesión cariosa. Por otro lado, histológicamente, está compuesta por células osteoclasticas multinucleadas que se extienden por la superficie dentinaria con tejido fibroso altamente vascular (11,12).

Hasta la fecha, se han promovido varios materiales para sellar el defecto de reabsorción y promover la unión al tejido, como el agregado de trióxido mineral (MTA), el cemento de ionómero de vidrio (GIC), la mezcla enriquecida con calcio (CEM), Biodentine (BIO), entre otros (13). En este caso, se empleó un ionómero de vidrio modificado con resina Geristore® (Den-Mat Corporation, Santa María, CA), el cual es autoadhesivo y de fácil manejo. Este tipo de lesión impredecible puede conducir a la pérdida dentaria; por tal motivo, el manejo y la elección del tratamiento es importante. El presente

reporte describe el manejo conservador de incisivos superiores con reabsorción cervical externa.

REPORTE DE CASO

Paciente de sexo femenino, de 28 años, acude a la consulta odontológica por presentar sangrado espontáneo de encías a nivel del sector anterosuperior. Se inició la evaluación con la exploración física extraoral, la cual no evidenció alteración simétrica en las fascias ni un aumento de volumen en la zona anterosuperior. La exploración clínica intraoral no mostró tejidos edematosos (figura 1). Asimismo, las pruebas clínicas específicas de percusión (vertical y horizontal) y de palpación resultaron asintomáticas, y mediante el sondaje periodontal se encontró la presencia de bolsa periodontal.

La toma radiográfica panorámica evidenció zonas de reabsorción cervical en las piezas 1.1 y 1.2 (figura 2). El diagnóstico pulpar fue previamente tratado y el periodontal fue el de tejidos apicales sanos para las piezas 1.1 y 1.2. Como antecedente, la paciente refiere tratamiento de blanqueamiento interno, hace un año aproximadamente, debido a un oscurecimiento en ambas piezas. Como alternativas de tratamiento, la primera fue la de extracción de ambas piezas, seguida de la regeneración ósea, con posterior colocación de implantes, como alternativa radical. Como segunda alternativa se consideró reconstruir las piezas con un material compatible con los tejidos periodontales y la toma de controles periódicos, como alternativa conservadora y con pronóstico reservado.

En una segunda cita, la paciente optó por el tratamiento conservador y refirió no poseer enfermedades sistémicas. Se inició el tratamiento con la aplicación de anestesia infiltrativa en la zona afectada, con lidocaína al 2% (1:80000). Posteriormente, la técnica quirúrgica consistió en una incisión sulcular triangular en la zona vestibular de las piezas 1.1 y 1,2 que se extendió hacia el palatino. Se procedió al levantamiento del colgajo exponiendo las reabsorciones con una visualización completa de vestibular a palatino (figura 3). Seguidamente, se realizó el curetaje de la zona para la eliminación del tejido granulomatoso, así como para retirar el tejido remanente

por medio de una fresa redonda mediana, sobre las cavidades formadas por la reabsorción (figuras 4 y 5).

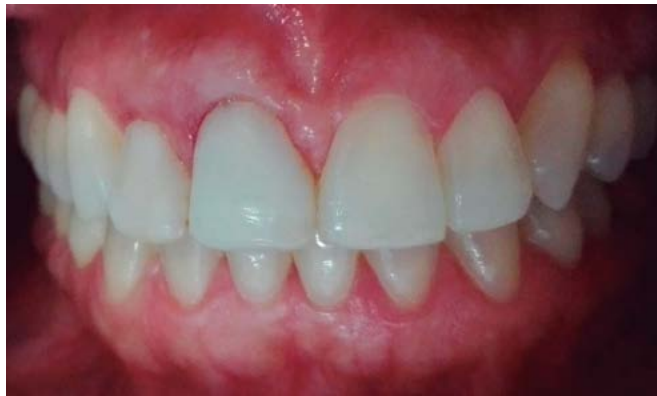

Figura 1. Fotografía clínica intraoral inicial

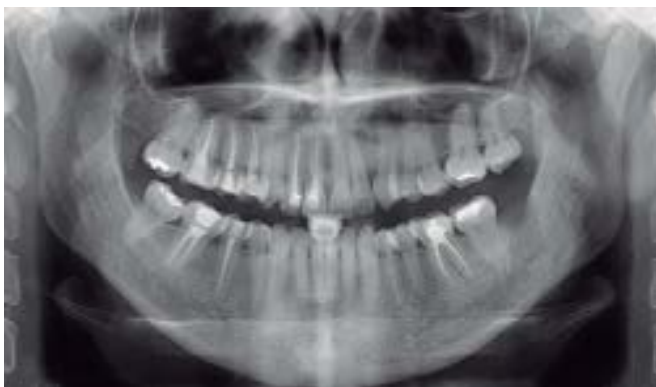

Figura 2. Radiografía Panorámica

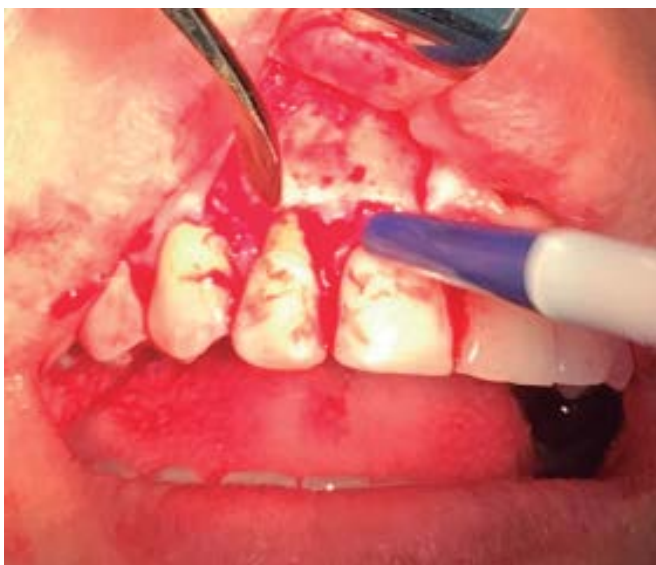

Figura 3. Levantamiento de colgajo

Durante el procedimiento, se llevaron a cabo lavados con suero fisiológico y se consiguió la hemostasia realizando presión por medio de bolitas de algodón estéril.

Posteriormente, se aplicó ácido fosfórico en las zonas de reabsorción para el grabado de la zona durante 15 segundos, se lavó y se retiraron los excesos de humedad para la colocación del adhesivo universal 3M fotocurado durante 20 segundos. El ionómero del sistema Geri®, en su presentación de jeringa doble, fue el empleado para la reconstrucción, aplicado por medio de su punta de automezclado en las superficies preparadas (figura 6). Se evitó el contacto entre las estructuras dentarias con cinta

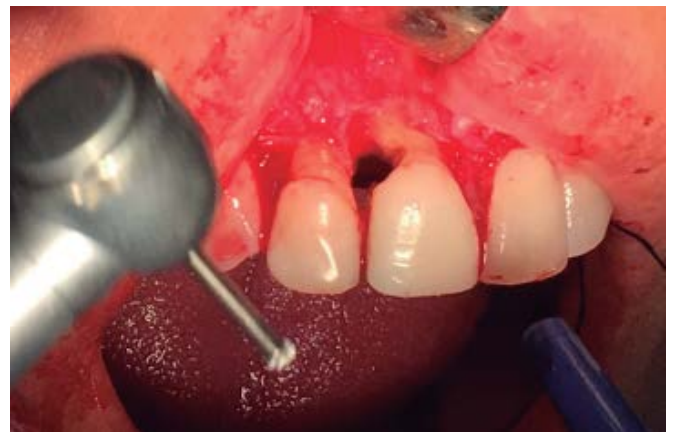

Figura 4. Eliminación del tejido remanente

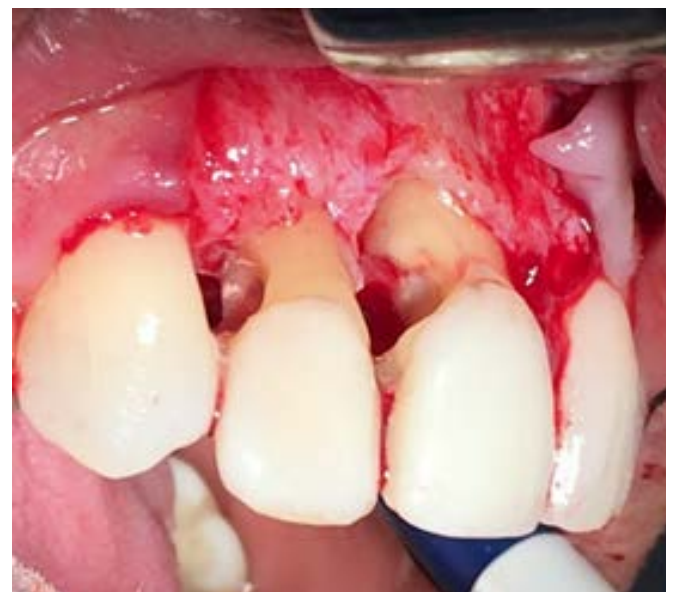

Figura 5. Exposición de la reabsorción

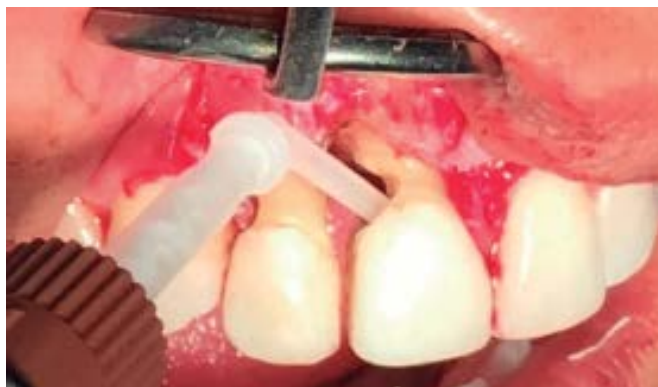

Figura 6. Colocación del material de reconstrucción

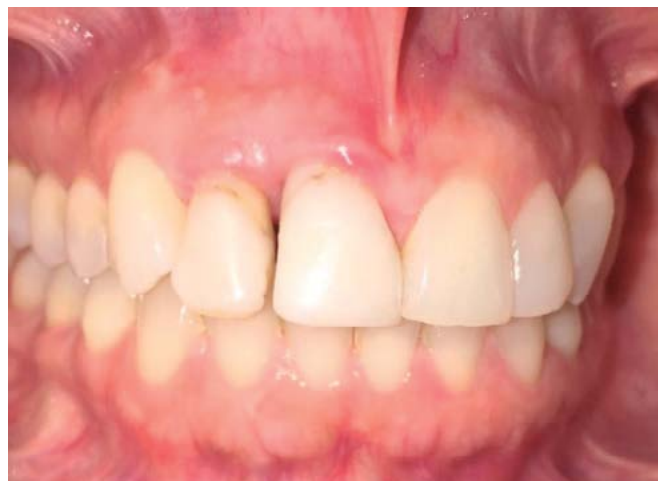

Figura 8. Fotografía clínica intraoral al mes de control

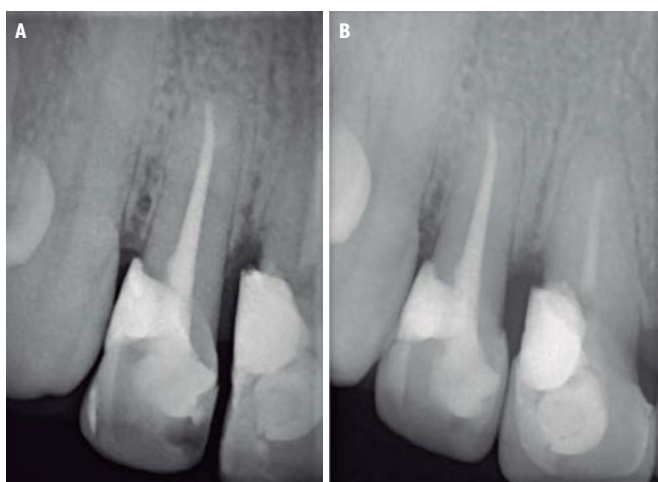


Figura 7. a Radiografía al año de control, b Radiografía a los cuatro años de control

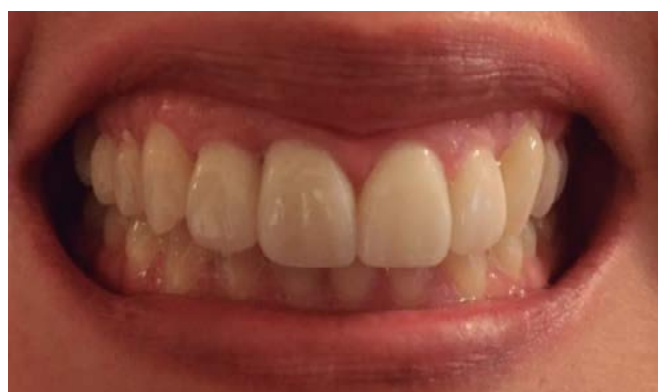

Figura 9. Fotografía clínica intraoral a los cuatro años y tres meses con tratamiento estético de carillas.

celuloide y se fotocuró. Se le alisó y moldeó de forma radicular por medio de una fresa de fisura de grano fino, y se retiró el material excedente mediante lavados con suero fisiológico.

Se reposicionó el tejido blando y se colocaron cuatro puntos simples con una sutura 3-0 seda negra. Se prescribió, como medida profiláctica, amoxicilina más ácido clavulánico de 500 mg cada 8 horas por 5 días, y naproxeno sódico de 550 mg cada 8 horas por 4 días. Además, se le indicó enjuagarse con clorhexidina al 0,2%. Después de una semana, se retiró los puntos de sutura. Se realizaron controles al año y a los cuatro años (figura 7). Se le comunicó a la paciente la posibilidad de retracción gingival, por lo que se derivó al área de estética para la colocación de cuatro carillas (figuras 8 y 9).

DISCUSIÓN

En este reporte de caso se evidencia un proceso de reabsorción que se extendía hasta el tercio medio radicular, por lo que corresponde a la clasificación 4 de Heithersay. En los controles al año y a los cuatro años, se encontró asintomático, sin movilidad dentaria ni presencia de bolsa periodontal, lo que indica una adherencia del tejido periodontal al material restaurador, un resultado positivo al tratamiento. El proceso de reabsorción radicular involucra una lesión del cemento que desencadena una respuesta inflamatoria, lo cual produce una afección de forma transitoria o progresiva ^(14, 15).

En este estudio se empleó un ionómero modificado con resina Geristore®, la cual mostró propiedades ventajosas

ante condiciones inflamatorias, fue insoluble en fluidos orales, estético, y con mayor capacidad de sellado y biocompatibilidad. Está indicado para restauraciones de lesiones subgingivales y subóseas. Los estudios describen una mayor capacidad de sellado al ser comparada con MTA en ambientes con presencia de saliva y sangre (16-18).

Además, al evaluar la adhesión celular de materiales reparadores en endodoncia, se encontró a los fibroblastos del ligamento periodontal unidos a través de los efectos de andamiaje generados por Geristore®, lo que destaca su biocompatibilidad (19-21).

Por otro lado, el peróxido de hidrógeno de un agente blanqueador produce radicales libres que, al transitar por los túbulos dentinarios, reaccionan con el tejido periodontal, lo que genera tejido de granulación, diferenciación y activación de osteoclastos. Sin embargo, el riesgo de reabsorción radicular con blanqueamiento interno previo en un estudio reciente se ha mostrado en un 2,7%, lo que podría deberse a mejoras en su protocolo de aplicación. El tratamiento de estos casos implica la eliminación del tejido de granulación, seguida por la reparación del defecto, y resulta exitoso con la discontinuidad del proceso de reabsorción (22-24).

CONCLUSIÓN

La reabsorción cervical externa es multifactorial y pasa desapercibida usualmente en evaluaciones rutinarias, debido a sus características clínicas tardías y por ser asintomática. Por lo tanto, un examen minucioso nos llevará a su hallazgo y a un mejor pronóstico. Geristore® es un material alternativo con un comportamiento biológico esperado en estos casos. El tratamiento se consideró exitoso por los hallazgos clínicos y radiográficos encontrados en el cuarto año de control.

Contribución de autoría: Frescia Maryorie Rosales Ventura ha participado en la elaboración del reporte de caso, el recojo de información, la redacción y la aprobación de la versión final. César A. Gallardo Gutiérrez ha participado en la ejecución del tratamiento del reporte de caso, la elaboración, la redacción y la aprobación de la versión final. Miguel Angel Cabrera Iberico ha participado en la ejecución del tratamiento del reporte de caso, la redacción y la aprobación de la versión final. Lourdes Rocío Ayarza Flórez ha participado en la recolección de la información y la aprobación de la versión final. Carmen Rosa García Rupaya ha participado como asesora y en la aprobación de la versión final.

Fuente de financiamiento: Autofinanciado.

Potenciales conflictos de interés: Los autores declaran no tener ningún tipo de conflicto de interés.

REFERENCIAS BIBLIOGRÁFICAS

- Harshitha C. Effects of tooth whitening agents in non vital teeth. *J Pharm Sci Res.* 2014; 6 (3): 124-6.
- Velloso GR, de Freitas MM, Alves A, Silva A, Barboza E, Moraschini V. Multiple external cervical root resorptions after home whitening treatment: a case report. *Aust Dent J.* 2017; 62 (4): 528-33. doi: 10.1111/adj.12540
- Borges A, Zanatta R, Barros A, Silva L, Pucci C, Torres C. Effect of hydrogen peroxide concentration on enamel color and microhardness. *Oper Dent.* 2015; 40 (1): 96-101. doi: 10.2341/13-371-L
- Dey S, Pandey V, Kumar A, Awasthi N, Sahu A, Pujari SC. In vitro comparison of impact of different bleaching agents on the microhardness of enamel. *J Contemp Dent Pract.* 2016; 17 (3): 258-62. doi: 10.5005/jp-journals-10024-1837
- Dionysopoulos D, Strakas D, Koliniotou-Koumpia E. The influence of a novel in-office tooth whitening procedure using an Er,Cr:YSGG laser on enamel surface morphology. *Lasers Surg Med.* 2015; 47 (6): 503-11. doi: 10.1002/lsm.22372
- Kwon SR, Kurti SR, Oyoyo U, Li Y. Effect of various tooth whitening modalities on microhardness, surface roughness and surface morphology of the enamel. *Odontology.* 2015; 103 (3): 274-9. doi: 10.1007/s10266-014-0163-4
- Kwon SR, Wang J, Oyoyo U, Li Y. Evaluation of bleaching efficacy and erosion potential of four different over the counter bleaching products. *Am J Dent.* 2013; 26 (6): 356-60.
- Lo Giudice G, Matarese G, Lizio A, Lo Giudice R, Tumedei M, Zizzari VL, Tetè S. Invasive cervical resorption: a case series with 3-year follow-up. *Int J Periodontics Restorative Dent.* 2016; 36 (1): 103-9. doi: 10.11607/prd.2066
- Patel J, Beddis HP. How to assess and manage external cervical resorption. *Br Dent J.* 2019; 227 (8): 695-701. doi: 10.1038/s41415-019-0781-x
- Mincik J, Urban D, Timkova S. Clinical management of two root resorption cases in endodontic practice. *Case Rep Dent.* 2016; 9075363. doi: 10.1155/2016/9075363
- Karunakar P, Soloman RV, Anusha B, Nagarjun M. Endodontic management of invasive cervical resorption: Report of two cases. *J Conserv Dent.* 2018; 21 (5): 578-81. doi: 10.4103/JCD.JCD_119_18
- Eftekhari L, Ashraf H, Jabbari S. Management of invasive cervical root resorption in a mandibular canine using biodentine as a restorative material: A case report. *Iran Endod J.* 2017; 12 (3): 386-9. doi: 10.22037/iej.v12i3.16668
- Kumar SS, Kumar NS, Karunakaran JV, Nagendran S. Management of invasive cervical resorption in a maxillary central incisor. *J Pharm Bioallied Sci.* 2015; 7 (Suppl 2): 712-7. doi: 10.4103/0975-7406.163494
- Aljarbou FA. Five-year recall after treatment of external cervical resorption. *Case Rep Dent.* 2019; 4957408. doi: 10.1155/2019/4957408
- Estévez R, Aranguren J, Escorial A, de Gregorio C, De La Torre F, Vera J, et al. Invasive cervical resorption Class III in a maxillary central incisor: diagnosis and follow-up by means of cone-beam computed tomography. *J Endod.* 2010; 36 (12): 2012-4. doi: 10.1016/j.joen.2010.08.012
- Oliveira RR, Tavares WLF, Reis AL, Silva VA, Vieira LQ, Ribeiro Sobrinho AP. Cytokine expression in response to root repair agents. *Int Endod J.* 2018; 51 (11): 1253-60. doi: 10.1111/iej.12944
- Harris BT, Caicedo R, Lin WS, Morton D. Treatment of a maxillary central incisor with class III invasive cervical resorption and compromised ferrule: a clinical report. *J Prosthet Dent.* 2014; 111 (5): 356-61. doi: 10.1016/j.prosdent.2013.08.014
- Pandey R, Dixit N, Dixit KK, Roy S, Gaba C, Goyal C. Comparative evaluation of microleakage of mineral trioxide aggregate and Geristore root-end filling materials in different environments: An in vitro study. *J Conserv Dent.* 2018; 21 (3): 328-32. doi: 10.4103/JCD.JCD_333_17
- Gupta SK, Saxena P, Pant VA, Pant AB. Adhesion and biologic behavior of human periodontal fibroblast cells to resin ionomer Geristore: a comparative analysis. *Dent Traumatol.* 2013; 29 (5): 389-93. doi: 10.1111/edt.12016
- Al-Sabek F, Shostad S, Kirkwood KL. Preferential attachment of human gingival fibroblasts to the resin ionomer Geristore. *J Endod.* 2005; 31 (3): 205-8. doi: 10.1097/01.don.0000137650.61607.25
- Camp MA, Jeansonne BG, Lallier T. Adhesion of human fibroblasts to root-end-filling materials. *J Endod.* 2003; 29 (9): 602-7. doi: 10.1097/00004770-200309000-00014
- Jeng PY, Lin LD, Chang SH, Lee YL, Wang CY, Jeng JH, et al. Invasive cervical resorption-distribution, potential predisposing factors, and clinical characteristics. *J Endod.* 2020; 46 (4): 475-82. doi: 10.1016/j.joen.2020.01.011
- Mavridou AM, Bergmans L, Barendregt D, Lambrechts P. Descriptive analysis of factors associated with external cervical resorption. *J Endod.* 2017; 43 (10): 1602-10. doi: 10.1016/j.joen.2017.05.026
- Kim SY, Yang SE. Surgical repair of external inflammatory root resorption with resin-modified glass ionomer cement. *Oral Surg Oral Med Oral Pathol Oral Radiol Endod.* 2011; 111 (4): e33-6. doi: 10.1016/j.tripleo.2010.12.004