

# TRATAMIENTO MULTIDISCIPLINARIO MÍNIMAMENTE INVASIVO DE LA SONRISA GINGIVAL

MINIMALLY INVASIVE MULTIDISCIPLINARY TREATMENT OF THE GUMMY SMILE

**Deysi Desirée Domínguez-Díaz<sup>1\*</sup>**  
deysidomingues02@gmail.com

**Ana Isabel López-Flores<sup>2</sup>**  
dra.lopz@gmail.com

## RESUMEN

El aumento en la demanda de tratamientos de odontología estética ha conducido al desarrollo de una comunicación multidisciplinaria entre las diferentes especialidades para lograr el éxito. La sonrisa gingival es un problema estético frecuente que consiste en una exposición excesiva de la encía durante la sonrisa y cuyas modalidades de tratamiento van desde una gingivectomía hasta el levantamiento de un colgajo para la remoción de hueso excedente. Las restauraciones con carillas directas de resinas compuestas son adecuadas para la conservación y la mejora estética del sector anterior, con óptima estética y durabilidad, además de ser consideradas un tratamiento mínimamente invasivo debido a sus conceptos conservadores de preservar la estructura dentaria.

El presente caso clínico describe el tratamiento de un paciente joven con sonrisa gingival y alteración en forma y color de los dientes anteriores, mediante procedimientos mínimamente invasivos tales como la gingivectomía y la rehabilitación con carillas directas de resinas compuestas, con el objetivo máximo de preservar la estructura dentaria y una mayor predictibilidad estético-funcional.

**Palabras clave:** rehabilitación oral, sonrisa gingival, resinas compuestas, carillas dentales

## ABSTRACT

The increasing demand of patients for esthetics dentistry treatments has led to the development of multidisciplinary communication between approaches among different specialties to achieve treatment success. The gummy smile is a frequent esthetic problem, which consists of excessive exposure of the gum when smiling. Treatment modalities range from gingivectomy to flap lift for the removal of excess bone. Restoration with direct veneers of composite resins is suitable for the preservation and esthetic improvement of the anterior sector, with optimal aesthetics and durability. In addition, minimally invasive treatment can be considered due to its conservative concepts of preserving the dental structure.

The present case describes the treatment of a young patient with gummy smile and alteration in shape and color of the anterior teeth, through minimally invasive procedures such as gingivectomy and rehabilitation with direct veneers of composite resins with the objective of preserving the dental structure and greater esthetic - functional predictability. The present case report describes the treatment of a young patient with gummy smile. The shape and color of the anterior teeth were altered by minimally invasive procedures including gingivectomy and rehabilitation with direct veneers of composite resins with the objective of preserving the dental structure and providing greater esthetic - functional predictability.

**Keywords:** oral rehabilitation, gummy smile, composite resins, dental veneers

**Artículo recibido: 14/05/2020**  
**Arbitrado por pares**  
**Artículo aceptado: 07/07/2020**  
**Artículo publicado: 24/08/2020**

**\* Autor corresponsal:**  
Deysi Desirée Domínguez-Díaz  
deysidomingues02@gmail.com

**Citar como:** Domínguez-Díaz D, López-Flores AI. Tratamiento multidisciplinario mínimamente invasivo de la sonrisa gingival: reporte de caso. Rev Cient Odontol (Lima). 2020; 8 (2): e022.  
DOI: 10.21142/2523-2754-0802-2020-022

<sup>1</sup> División de Odontología Estética y Restauradora, Carrera de Estomatología, Universidad Científica del Sur. Lima, Perú.  
<sup>2</sup> División de Rehabilitación Oral, Carrera de Estomatología, Universidad Científica del Sur. Lima, Perú.

## INTRODUCCIÓN

Una sonrisa agradable es un símbolo de belleza y bienestar en la sociedad moderna <sup>(1,2)</sup>. La sonrisa ideal tiene las siguientes propiedades: mínima visualización de la encía, simetría y armonía entre la encía y el labio superiores, tejido gingival saludable, armonía entre el sector anterior y posterior, color, anatomía y posición correcta de los dientes y el labio inferior paralelo a los bordes incisales de los dientes anterosuperiores <sup>(3,4)</sup>. Cuando una persona sonríe, muestra los incisivos centrales superiores con una exposición de encía de 1 a 3 mm, lo que es considerado estéticamente aceptable <sup>(5)</sup>.

Una sonrisa gingival se describe como la sobreexposición de la encía maxilar, mayor a 3 mm <sup>(5,6)</sup>. Puede tener su etiología relacionada con el crecimiento excesivo de la encía, la gingivitis, el agrandamiento gingival inducido por fármacos y erupción pasiva alterada de los dientes, la hiperactividad del labio superior, el crecimiento óseo vertical excesivo del maxilar o un labio superior corto <sup>(7,8)</sup>. Por ello, es necesario realizar un correcto diagnóstico diferencial para poder elegir el tratamiento adecuado.

La erupción de los dientes comprende dos fases: una de erupción activa, en la que el diente emerge en la cavidad oral, y una de erupción pasiva, que se caracteriza por la migración apical del tejido blando que cubre la corona dental. La erupción pasiva alterada de los dientes (EPA) es resultado de una deficiencia que genera una gran cantidad de corona anatómica cubierta por la encía. Coslet et al. <sup>(9)</sup> clasifican la EPA en dos tipos, de acuerdo con la ubicación de la unión mucogingival en relación con la cresta ósea alveolar, y dos subgrupos basados en la posición de la cresta ósea alveolar en relación con la unión cemento-esmalte (UCE). El tratamiento de estos casos también dependerá de la cantidad de encía queratinizada. Los diferentes tipos y subgrupos de erupción pasiva alterada se muestran en la tabla 1. Mele et al. <sup>(10)</sup> mencionan que existen solo dos opciones de tratamiento para casos de EPA: gingivectomía o colgajo apicalmente reposicionado, con o sin ostectomía.

La cirugía periodontal juega un papel importante en la odontología estética para lograr una sonrisa agradable, con armonía entre la encía superior y el contorno

labial, lo que puede resolver satisfactoriamente los requerimientos estéticos del paciente. Sin embargo, además de los defectos gingivales, armonizar la sonrisa también puede requerir tratamientos restauradores. En este sentido, las carillas dentales representan una alternativa conservadora y estética utilizada para la corrección de la forma, la posición y el color dental. Las resinas compuestas son ampliamente utilizadas debido a sus propiedades mecánicas y ópticas. En muchas situaciones clínicas, las carillas directas de resina compuesta son el tratamiento elegido por ser reparables, económicas, conservadoras, estables en sus propiedades a largo plazo y porque posibilitan la máxima preservación de estructura dentaria <sup>(11)</sup>.

La creciente popularidad de tratamientos orientados a la estética desarrolla un enfoque multidisciplinario de las diferentes especialidades odontológicas en el diagnóstico y la planificación del tratamiento, de acuerdo con los objetivos estéticos y el impacto sobre la función, la estructura y la biología <sup>(12)</sup>.

El objetivo de este artículo es describir el manejo clínico de un caso de sonrisa gingival, con un enfoque de tratamiento multidisciplinario mínimamente invasivo en las especialidades de periodoncia y odontología estética y restauradora, que incluyó una gingivoplastia, una técnica de aclaramiento dental casero asistido y carillas directas de resinas compuestas.

## REPORTE DE CASO

Una paciente de sexo femenino, de 17 años, acudió al área de Odontología Estética y Restauradora de la Clínica Odontológica de la Universidad Científica del Sur para una evaluación integral. No presentó ningún antecedente médico de interés. El motivo principal de consulta fue la presencia de una restauración Clase IV en mal estado en el diente 21.

Durante el examen clínico se observó, además de la alteración del color de la mencionada restauración, la alteración de tamaño, la forma y el color de los dientes anterosuperiores, así como sonrisa gingival (figura 1). En el área de Periodoncia se realizó la evaluación de la

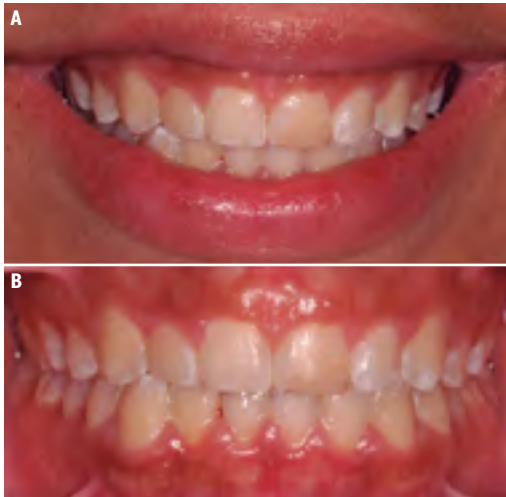

Figura 1. A. Fotografía extraoral inicial. B. Fotografía intraoral inicial

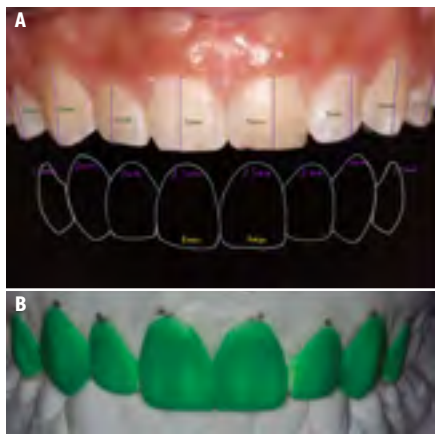


Figura 2. A. Diseño de sonrisa B. Encerado de planificación

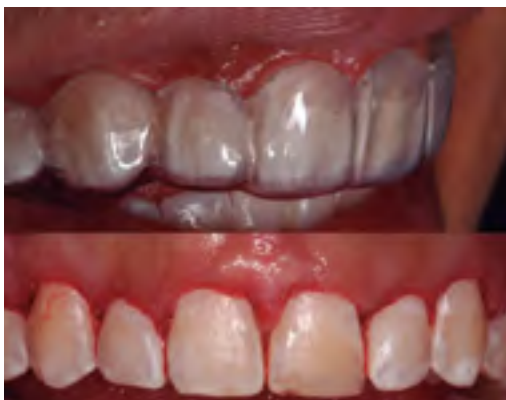

Figura 3. Gingivectomía

sonrisa gingival y se identificó una encía con fenotipo periodontal grueso, profundidad de sondaje de 3 mm y encía queratinizada de 7 mm como medidas promedio de los dientes anterosuperiores. El examen radiográfico

ayudó a determinar la distancia del margen gingival a la UCE y de esta a la cresta ósea alveolar de 1,5 mm y 2 mm, respectivamente, como medidas promedio de los dientes anterosuperiores. A partir de la inspección clínica y el examen radiográfico, se diagnosticó sonrisa gingival por erupción pasiva alterada tipo 1, subgrupo A, según la clasificación de Coslet; además de alteración intrínseca del color, lesiones de mancha blanca inactivas y alteración dental de forma y tamaño.

Se solicitaron registros fotográficos, análisis de modelos de estudio, diseño de sonrisa digital (DSD) y encerado de planificación, de acuerdo con los datos obtenidos del examen clínico (figura 2). Posteriormente, se realizó el ensayo restaurador (*mock up*) con resina bisacrílica Acrytemp (Zhermack, Italia, Lot: 270002 FV: 2019/06), según el encerado de planificación y el DSD.

Se decidió el plan de tratamiento que consistía en realizar una gingivectomía en un rango de 0,5 mm a 1 mm por cada diente del sector anterosuperior, según el examen clínico, la cual se limitó a ganar un mayor tamaño de corona clínica sin la necesidad de realizar ostectomía y colgajo, blanqueamiento dental casero asistido y carillas de resina directa.

Para la gingivectomía, se fabricó una guía quirúrgica que delimitó la posición del nuevo margen gingival para cada diente y, una vez posicionada en el sector anterosuperior, se realizaron las incisiones a bisel interno con una hoja de bisturí n.º 15C y se procedió a eliminar el ribete de tejido blando con una cureta Crane Kaplan, sin necesidad de sutura (figura 3).

Un mes después del proceso de cicatrización (figura 4), se llevó a cabo el blanqueamiento casero asistido con peróxido de carbamida al 16% Whiteness HP Maxx, (FGM, Brasil) y férulas de acetato, por dos horas diarias durante dos semanas (figura 5).

Luego de 7 días, se efectuó el tratamiento restaurador con carillas de resina directa. A partir del modelo encerado, se confeccionó una guía palatina con silicona de adición para realizar los incrementos del borde incisal. Se restauró primero la restauración Clase IV del diente 21, retirándose la restauración antigua y acondicionando

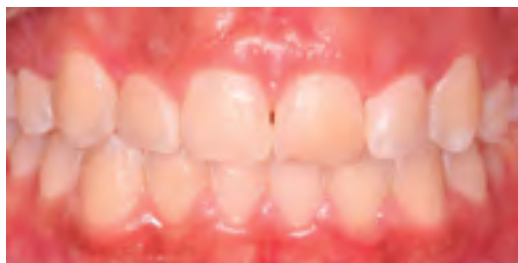

Figura 4. Control a 1 mes de la gingivectomía

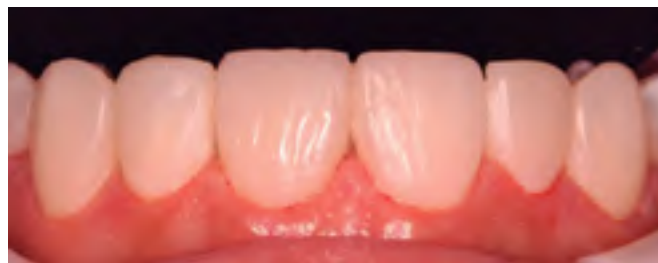

Figura 7. Carillas de resina compuesta

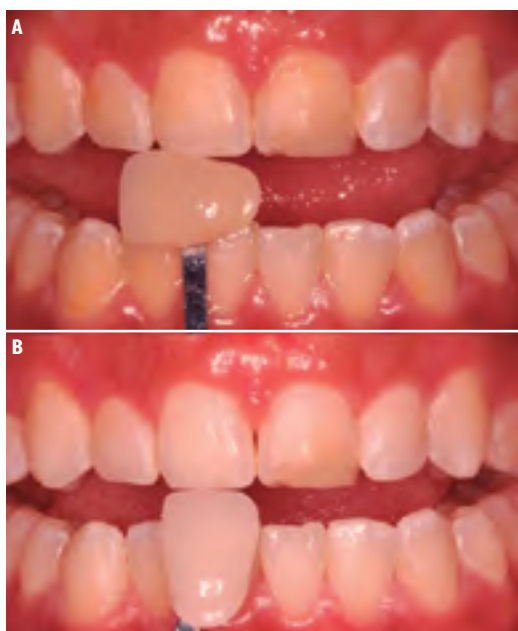

Figura 5. Blanqueamiento casero asistido

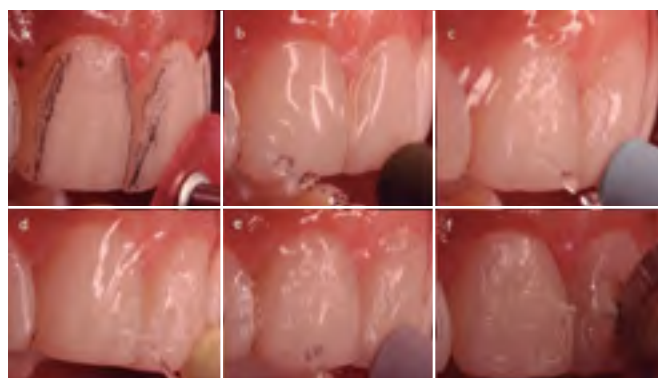

Figura 8. Secuencia de acabado y pulido

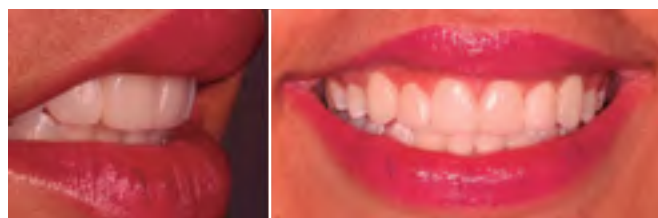


Figura 9. Control del caso a 1 mes

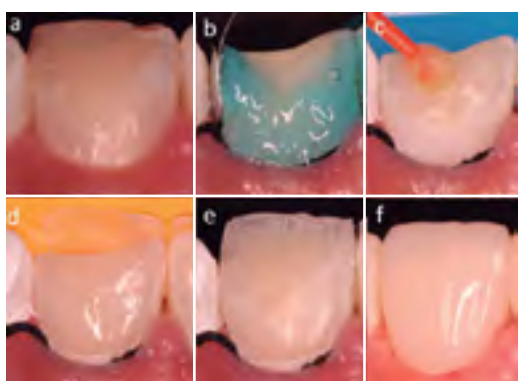


Figura 6. Estratificación de resinas compuestas para carilla directa.

el sustrato con grabado selectivo del esmalte durante 30 segundos, para lo cual se empleó ácido fosfórico al 37% (Condac, FGM, Brasil, Lot: 110418 FV:2020/abril) y se aplicó el sistema adhesivo de 2 pasos en la dentina

Optibond FL (Kerr; Orange, CA, EE.UU. Lot:59852 FV:2020/03). Se estratificó con resina compuesta Palfique LX5 (Tokuyama, Tokio, Japón) la cara palatina y el borde incisal con esmalte OA1, BW opaco y, para la capa final, esmalte OA1. Se fotoactivó por cada incremento con la fuente de luz Elipar (3M ESPE, EE. UU.) durante 20 segundos (figura 6).

Se continuó con el acondicionamiento del sustrato del diente 11 para carilla de resina directa. Para ello, se estratificó con resina compuesta Palfique LX5 (Tokuyama, Tokio, Japón) y el aumento del borde incisal se realizó con la llave palatina de silicona, utilizando esmalte semitranslúcido WE, BW opaco y, para la capa final, esmalte OA1. Se fotoactivó por cada incremento

durante 20 segundos. Seguidamente, se prepararon las carillas de resina directa para las piezas anterosuperiores restantes de la misma manera. Una vez terminadas las carillas, se colocó glicerina y se fotoactivó cada pieza con la fuente de luz Elipar (3M ESPE, EE. UU.) durante 20 segundos, para eliminar la capa inhibida de oxígeno (figura 7).

El acabado y pulido se realizó 24 horas después con discos abrasivos 3M Soflex Diamond (3M ESPE, EE. UU.), se continuó con los cauchos del sistema Astropol (Ivoclar, Zúrich) y se terminó con el uso de una escobilla de pelo de cabra con una pasta de pulido Diamond Excel (FGM, Brasil) (figuras 8 y 9). Se indicó controles cada 6 meses para evaluación, el acabado y el pulido de las carillas directas de resinas compuestas.

## DISCUSIÓN

El manejo clínico del presente caso tuvo resultados satisfactorios para la paciente. El tratamiento dental para restaurar la salud oral, funcional y estética debe tener complicaciones mínimas y éxito a largo plazo (13). Por tal motivo, el enfoque multidisciplinario fue esencial para obtener el diagnóstico, elegir un plan de tratamiento adecuado y obtener resultados predecibles y conservadores (14).

El tratamiento para abordar una sonrisa gingival depende del diagnóstico. Esta puede tener su etiología relacionada con un crecimiento óseo vertical excesivo del maxilar (7), que a menudo puede ser tratada mediante una cirugía ortognática (LeFort I) y otras técnicas ortodónticas (15, 16). La toxina botulínica tipo A, con efectos a largo plazo de 3 a 6 meses, se ha reportado como tratamiento para la hiperactividad del labio superior (17). El restablecimiento de la profundidad del vestíbulo para tratar un labio superior corto también ha sido reportado (18). Sin embargo, se requiere un enfoque multidisciplinario en algunos casos. El tratamiento de ortodoncia, el tratamiento periodontal o la odontología estética y restauradora son frecuentemente indicados (19, 20). Sin embargo, el presente caso de sonrisa gingival tuvo un origen dentogingival por EPA tipo I subgrupo A; por lo tanto, el tratamiento consistió en realizar una

gingivectomía (21, 22), según Lee (2004), con el objetivo de reposicionar los cenit, mejorar el contorno y las proporciones dentales en el sector anterosuperior (23).

Antes de realizar el tratamiento restaurador, se debe evaluar el color dental. En el presente caso, se indicó el aclaramiento casero asistida debido a una alteración del color dental. La técnica empleada es efectiva y promueve la estabilidad de los efectos logrados. Después del aclaramiento, se tomó un intervalo de 7 días antes de realizar el tratamiento restaurador, tiempo mínimo recomendado para lograr una resistencia adhesiva óptima (24).

En este caso, se planificó la elaboración de carillas dentales de resinas compuestas para mejorar la anatomía y el contorno de los dientes anterosuperiores, si bien existen materiales como las cerámicas para la fabricación de carillas que ofrecen resultados estéticos favorables y de longevidad en sus propiedades ópticas, mecánicas y físicas (25), y que también estarían indicadas en casos como el tratado.

Las resinas compuestas presentan una composición que posibilita la mimetización de los substratos dentales, de manera que permiten reproducir los diferentes matices y efectos ópticos. La correcta aplicación y estratificación de los diferentes tipos de resina garantiza el buen resultado estético final de las restauraciones (26). En este caso, se realizó la estratificación desde palatino hacia vestibular; con ayuda de una guía de silicona para definir correctamente el grosor de cada capa de resina de acuerdo con las medidas promedio de esmalte y dentina. En opinión de Gresnigt et al. (27), las carillas de resinas compuestas constituyen una técnica mínimamente invasiva y ofrecen resultados estéticos previsiblemente buenos.

Las carillas de resinas compuestas y de cerámica ofrecen resultados estéticos favorables; sin embargo, para este caso, las primeras fueron el material elegido por ser económicas y conservadoras, según la expectativa estética, la edad y la situación socioeconómica de la paciente (28).

## CONCLUSIÓN

La interacción de las especialidades de odontología periodontal y estética logró resolver satisfactoriamente el caso respetando los principios biológicos, funcionales y estéticos. Se recomienda llevar a cabo un seguimiento para verificar la longevidad y garantizar el éxito del tratamiento.

**Contribución de los autores:** Desirée Domínguez Díaz realizó los procedimientos clínicos del caso y redactó el manuscrito. Ana Isabel López Flores asesoró los procedimientos clínicos y aprobó y editó la versión final del manuscrito.

**Conflicto de intereses:** Las autoras declaran que no existe conflicto de intereses.

**Fuente de financiamiento:** Autofinanciado.

## REFERENCIAS BIBLIOGRÁFICAS

- Korkut B. Simulating natural dental outlook in esthetic dentistry: a case report. *Int. J. Med Sci Clin Invent.* 2016; 3 (9): 2088-92. doi:10.18535/ijmsci/v3i9.02
- Lukez A. The unique contribution of elements of smile aesthetics to psychosocial well-being. *J. Oral Rehabil.* 2015; 42 (4): 275-81. doi: 10.1111/joor.12250
- Garber DA, Salama MA. The aesthetic smile: diagnosis and treatment. *Periodontol 2000.* 1996; 11 (1): 18-28. doi: 10.1111/j.1600-0757.1996.tb00179.x
- De Castro MV, Santos NC, Ricardo LH. Assessment of the "golden proportion" in agreeable smiles. *Quintessence Int.* 2006; 37 (8): 597-604.
- Oliveira DSP, Chiarelli F, Rodrigues AJ, Shibili AJ, Zizzari LV, Piateli A, et al. Aesthetic surgical crown lengthening procedure. *J Odont Periology.* 2015; 20 (2): 425-33. doi: 10.1155/2015/437412
- Silberberg N, Goldstein M, Smidt A. Excessive gingival display, etiology, diagnosis, and treatment modalities. *Quintessence Int.* 2009; 40 (10): 809-18. doi: 10.1038/sj.bdj.2010.129
- Jha N, Ryu JJ, Wahab R, Al-Khedhairi AA, Choi EH, Kaushik NK. Treatment of oral hyperpigmentation and gummy smile using lasers and role of plasma as a novel treatment technique in dentistry: an introductory review. *Oncotarget.* 2017; 8 (12): 20496-509. doi: 10.18632/oncotarget.14887
- De Veras BML, Espíndola-Castro LF, Oliveira JB, Silva CHV. Tratamento associado do sorriso gengival: gengivectomia e toxina botulinica tipo A (BTX-A). *Odontol Clín Sci.* 2017; 16 (1): 307-10.
- Coslet GJ, Vanarsdall R, Weisgold A. Diagnosis and classification of delayed passive eruption of the dentogingival junction in the adult. *Alpha Omegan.* 1977; 70 (3): 24-8.
- Mele M, Felice P, Sharma P, Mazzotti C, Bellone P, Zucchelli G. Esthetic treatment of altered passive eruption. *Periodontol 2000.* 2018; 77 (1): 65-83. doi: 10.1111/prd.12206
- Da Veiga AM, Cunha AC, Ferreira DM, Da Silva Figaldo TK, Chianca TK, Reis KR, et al. Longevity of direct and indirect resin composite restorations in permanent posterior teeth: A systematic review and meta-analysis. *J Dent.* 2016; 54: 1-12. doi: 10.1016/j.jdent.2016.08.003
- Alam M, Sabir M. Review article multidisciplinary approach in modern dentistry: an innovation in advance dental care. *Dental Sci. J.* 2015; 167-72.
- Kurian B, Swapna D, Sibghatullah M, Nadig R. Anterior aesthetic rehabilitation: a case report. *Int. J. Appl. Dental Sci.* 2018; 4 (1): 6-8.
- Stefani A, Fronza BM, André CB, Giannini M. Abordaje multidisciplinar no tratamento estético odontológico. *Assoc Pablo Cir Dent.* 2015; 69 (1): 43-7.
- Kim SG, Park SS. Incidence of complications and problems related to orthognathic surgery. *J Oral Maxillofac Surg.* 2007; 65: 2438-44. doi: 10.1016/j.joms.2007.05.030
- Shu R, Huang L, Bai D. Adult Class II Division 1 patient with severe gummy smile treated with temporary anchorage devices. *Am J Orthod Dentofacial Orthop.* 2011; 140 (1): 97-105. doi: 10.1016/j.ajodo.2011.01.021
- Polo M. Botulinum toxin type A in the treatment of excessive gingival display. *Am J Orthod Dentofacial Orthop.* 2005; 127 (2): 214-8. doi: 10.1016/j.ajodo.2004.09.013
- Foudah MA. Lip repositioning: An alternative to invasive surgery a 4 year follow up case report. *Saudi Dent J.* 2019; 31: 78-84 . doi: 10.1016/j.sdentj.2019.02.030
- Mostafa D. A successful management of sever gummy smile using gingivectomy and botulinum toxin injection: A case report. *Int J Surg Case Rep.* 2018; 42: 169-74. doi: 10.1016/j.ijscr.2017.11.055
- Albarrak AA, AlRumaih HS, Al-Humaidan A, Al-Thobity AM, Alshahrani FA. Multidisciplinary approach with predictable esthetics: A case report. *Saudi Dent J.* 2019; 31: 89-95. doi: 10.1016/j.sdentj.2019.01.007
- Alpiste-Illueca F. Altered passive eruption (APE): A little-known clinical situation. *Med Oral Patol Oral Cir Bucal.* 2011; 16 (1): 100-4. doi: 10.4317/medoral.16.e100
- Mele M, Felice P, Sharma P, Mazzotti C, Bellone P, Zucchelli G. Esthetic treatment of altered passive eruption. *Periodontol 2000.* 2018; 77 (1): 65-83. doi: 10.1111/prd.12206
- Lee EA. Aesthetic crown lengthening: classification, biologic rationale, and treatment planning considerations. *Pract Proced Aesthet Dent* 2004; 16(10): 769-80 .
- Meireles SS, Goettems ML, Dantas RV, Bona AD, Santos IS, Demarco FF. Changes in oral health related quality of life after dental bleaching in a double-blind randomized clinical trial. *J Dent.* 2014; 42 (2): 114-21. doi: 10.1016/j.jdent.2013.11.022
- Qamheya AHA, Qamheya M, Arisan V. Lithium disilicate restorations: overview and a case report. *J. Dent. Oral Disord.* 2016; 2 (9): 2-5.
- Pontons JC, Hirata R, Vargas M, Henostroza G, Mondelli J. Odontología mínimamente invasiva para el tratamiento del desgaste dental. *Rev. Cient Odontol.* 2016; 4 (1): 476-85. doi: https://doi.org/10.21142/2523-2754-0401-2016-476-485
- Gresnigt MM, Kalk W, Ozcan M. Randomized clinical trial of indirect resin composite and ceramic veneers: up to 3 years follow-up. *J Adhes Dent.* 2013; 15 (2): 181-90. doi: 10.3290/j.jad.a28883.
- Da Veiga AM, Cunha AC, Ferreira DM, Da Silva Figaldo TK, Chianca TK, Reis KR, et al. Longevity of direct and indirect resin composite restorations in permanent posterior teeth: A systematic review and meta-analysis. *J Dent.* 2016; 54: 1-12. doi: 10.1016/j.jdent.2016.08.003