

REHABILITACIÓN PROTÉSICA INDIVIDUALIZADA EN UN DEFECTO OCULAR DE ORIGEN TRAUMÁTICO. REPORTE DE CASO

INDIVIDUALIZED PROSTHETIC REHABILITATION IN AN OCULAR DEFECT OF TRAUMATIC ORIGIN. CASE REPORT

Jessica Gabriela Laura-Cahuana^{1*} 
cdgabrielaura@hotmail.com

María Rosario Soto-Caminada¹ 
mariarosa.777@hotmail.com

RESUMEN

El trauma ocular constituye la causa de pérdida ocular más frecuente a nivel mundial y puede presentarse en cualquier etapa de vida, con mayor incidencia en la niñez. El manejo puede ser quirúrgico, quirúrgico-protésico o protésico. A continuación, se presenta un caso clínico que describe la rehabilitación protésica individualizada posterior a una evisceración en una lesión ocular unilateral traumática de hace aproximadamente 56 años, que presenta ptosis del párpado superior, colapso y atrofia muscular debido a la falta de función. Se describe la técnica de confección de los conformadores oculares para corregir la ptosis del párpado superior y lograr la expansión gradual de la cavidad, así como la confección de la prótesis ocular individualizada, con el objetivo de alcanzar los requerimientos funcionales y estéticos esperados.

Palabras clave: evisceración del ojo, prótesis ocular, rehabilitación (DeCs, MeSH)

ABSTRACT

Ocular trauma is the most frequent cause of eye loss worldwide. It can occur at any stage of life, with a higher incidence in childhood. Management can be surgical, surgical - prosthetic or prosthetic. We describe individualized prosthetic rehabilitation in a clinical case of upper eyelid ptosis, collapse and muscle atrophy due to lack of function following evisceration in a traumatic unilateral ocular injury approximately 56 years previously. We describe the technique for making ocular shapers to correct ptosis of the upper eyelid and achieve gradual expansion of the cavity, as well as the preparation of an ocular prosthesis to fulfill the expected functional and esthetic requirements.

Keywords: eye evisceration; eye artificial; rehabilitation (DeCs, MeSH)

Artículo recibido: 10/10/2020
Arbitrado por pares
Artículo aceptado: 15/11/2020
Artículo publicado: 10/12/2020

*** Autor correspondiente:**
Jessica Gabriela Laura-Cahuana
cdgabrielaura@hotmail.com

Citar como: Laura-Cahuana J, Soto-Caminada M. Rehabilitación protésica individualizada en un defecto ocular de origen traumático. Reporte de caso. Rev Cient Odontol (Lima). 2020; 8 (3): e033.
DOI: 10.21142/2523-2754-0803-2020-033

¹ División de Rehabilitación Oral, Carrera de Estomatología, Universidad Científica del Sur. Lima, Perú.

INTRODUCCIÓN

A nivel mundial, se estima que aproximadamente 18 millones de pacientes presentan ceguera unilateral adquirida por causa de un traumatismo ocular ⁽¹⁾. La incidencia varía entre 9 y 15 casos por cada 100 000 habitantes, de los cuales el 25% corresponde a trauma ocular a “globo abierto” ⁽²⁾. Estas lesiones pueden presentarse a cualquier edad, aunque ocurren predominantemente en la niñez ⁽³⁾, pues se estima que cada año un cuarto de millón de niños sufren un traumatismo ocular grave, lo que les produce una discapacidad con profundo impacto psicológico y social ⁽⁴⁾.

La Organización Panamericana de la Salud señala que en Latinoamérica y el Caribe, por cada millón de habitantes, hay alrededor de 5000 ciegos y 20 000 personas con alguna discapacidad visual. También menciona que el 80% de los casos de lesiones se pueden prevenir (Instituto Nacional de Oftalmología, Ministerio de Salud del Perú). En el Perú la prevalencia de pérdida visual es similar a la de otros países latinoamericanos ⁽⁵⁾.

El trauma ocular constituye un problema de salud pública, ya que es el tercer motivo de hospitalización por causa ocular. Puede ser de tipo contusión cerrada, contusión abierta, penetrante o perforante. El tratamiento quirúrgico puede terminar finalmente en una evisceración o enucleación ⁽⁶⁾.

Debido a la frecuencia de las lesiones oculares de origen traumático que pueden presentarse en cualquier etapa de vida y las consecuencias que produce, el objetivo de este reporte es presentar y describir el manejo protésico de un caso clínico de pérdida ocular unilateral traumática.

REPORTE DE CASO

La paciente es de sexo femenino, de 65 años, con un aparente buen estado de salud, sin antecedentes patológicos sistémicos, referida al área de Prótesis Somática de la especialidad de Rehabilitación Oral en la Clínica Odontológica de la Universidad Científica del Sur. El motivo de la consulta fue la “necesidad de

tratamiento protésico ocular”. El historial médico reveló que la paciente sufrió una lesión traumática en el ojo derecho hace 56 años, aproximadamente. El único tratamiento recibido fue una evisceración. Se le explicó el protocolo clínico a seguir y la paciente firmó el consentimiento informado. Luego, se procedió a la evaluación clínica, en la que se observó una adecuada profundidad de la cavidad y del fórnix superior e inferior, secreción lagrimal conservada, coloración rosada a nivel de toda la cavidad, ptosis del párpado superior, colapso y atrofia muscular (figuras 1A y 1C).

El plan de tratamiento consistió en la confección de conformadores oculares para corregir la ptosis del párpado superior y lograr la expansión gradual de la cavidad que recibirá la prótesis ocular individualizada.

Confección del conformador ocular

Se realizó la impresión de la cavidad anoftálmica con hidrocoloide irreversible Tropicalgin (Zhermack, Italia). Se enmulló la impresión con silicona de condensación Zetaplus, Oranwash, Indurent (Zhermack, Italia) y se sustituyó la impresión con cera derretida StarWax (Dentaurum, España) mezclada con parafina. Se pulió minuciosamente la superficie del conformador de cera para probarlo en la cavidad anoftálmica; asimismo, se evaluó la proyección y grosor del vástago, así como la forma, el grosor y el volumen del conformador. Luego, se realizó el enmullado en yeso tipo IV Fuji Rock EP blanco (Dentaltix, Italia) reemplazando la cera por resina acrílica termopolimerizable transparente de partícula extrafina New Poll (Labox, Argentina). De acuerdo con las instrucciones del fabricante, se realizó la polimerización por el método tradicional.

Se instaló el conformador con indicación de uso por aproximadamente dos semanas, tiempo en el que se evaluó la adaptación de los tejidos. Luego, se observó la expansión gradual de la cavidad y el aumento de la elasticidad de los párpados, por lo que se confeccionó un conformador de mayor tamaño. La paciente utilizó el segundo conformador durante dos semanas adicionales y un tercer conformador por un periodo de un mes, hasta devolver el volumen adecuado a la cavidad, similar al del

ojo contralateral. En esta etapa, la paciente refirió gran comodidad y confort (figuras 1B y 1D). Finalmente, se procedió a la confección de la prótesis ocular definitiva.

Confección de la prótesis ocular

Se realizó la impresión definitiva con silicona por adición Elite HD Super Light Body (Zhermack, Italia) utilizando el último conformador ocular como cubeta individual (figuras 2A y 2B). Una vez obtenida la impresión definitiva, se procedió al enmuflado con silicona de condensación Zetaplus, Oranwhas, Indurent (Zhermack, Italia) (figura 2C), se sustituyó la impresión por cera derretida StarWax (Dentaurum, España) mezclada con parafina (figura 2D). Se eliminó el vástago de cera, se pulió minuciosamente la superficie y se realizó la prueba de la futura esclera de cera en la cavidad evaluando la adaptación, el contorno y el volumen. A continuación, se determinó la posición del iris en el patrón de cera midiendo con un compás la distancia

del canto interno al borde interno del iris del ojo sano, se trasladó la medida a la esclera de cera y se trazó una marca a ese nivel. Luego, se midió el diámetro del iris del ojo sano, se trasladó la medida a la esclera de cera y se trazó la circunferencia correspondiente a la ubicación del futuro iris (figuras 2E y 2F).

Para confeccionar el iris personalizado, se cortó una cartulina negra en forma circular del diámetro del iris del ojo sano, se eliminó el centro de acuerdo con la medida del diámetro de dilatación promedio de la pupila del ojo sano. Se pintó la cartulina teniendo en cuenta el color del iris del ojo sano en luz natural, con pinturas acrílicas Art Creation Expression (Acrylic, India). Una vez terminada la caracterización del iris, se pegó una cartulina negra en el reverso de la pintura como efecto de profundidad de la pupila. Con una mufa metálica individualizada para iris, se procedió a la polimerización tradicional de la resina acrílica termopolimerizable New Poll (Labox, Argentina) transparente en la superficie y con pigmento blanco en la base del iris caracterizado (figuras 3A y 3B).

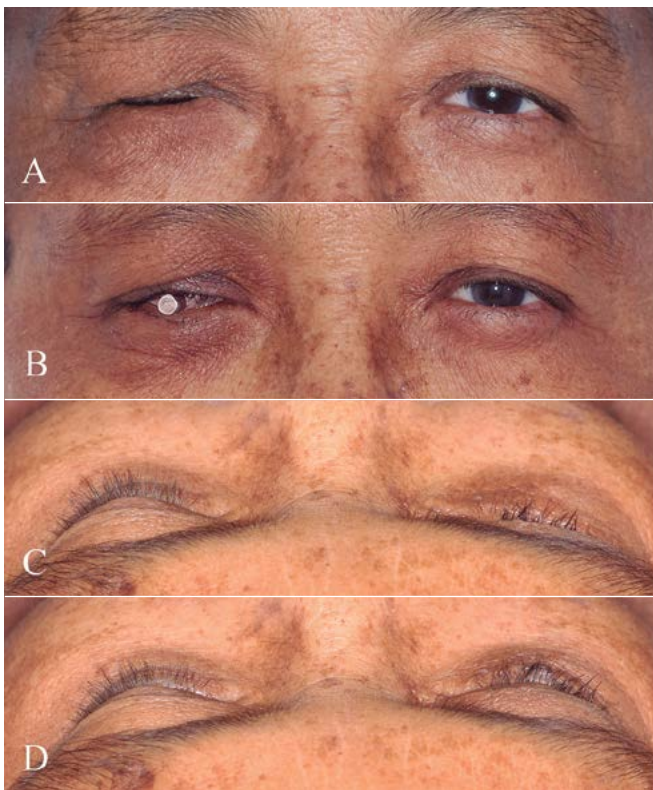


Fig. 1. A. Vista frontal del defecto. B. Vista frontal con el conformador ocular. C. Vista coronal del defecto. D. Vista coronal con el conformador ocular final (obsérvese la restitución del volumen adecuado).

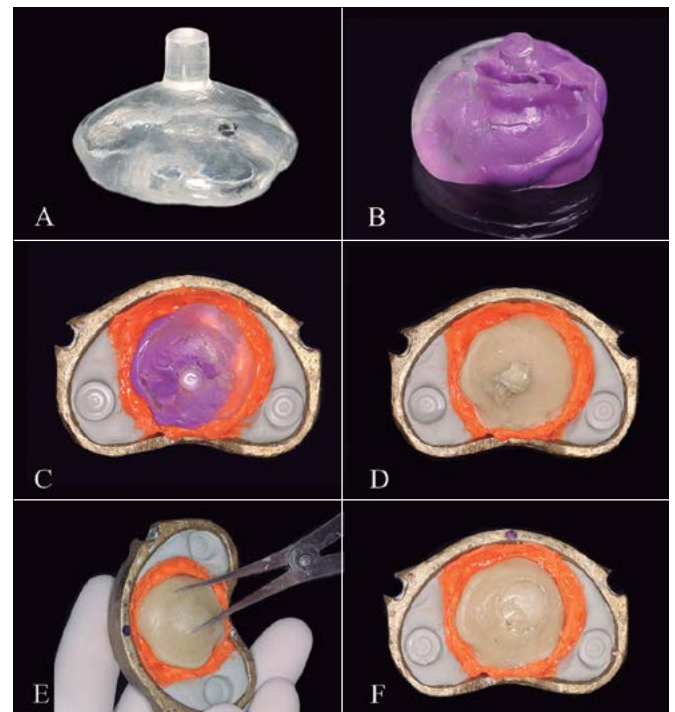


Fig. 2. A. Conformador ocular final. B. Impresión definitiva. C. Enmuflado en silicona de condensación. D. Ceroplastia. E y F. Determinación de la ubicación del iris.

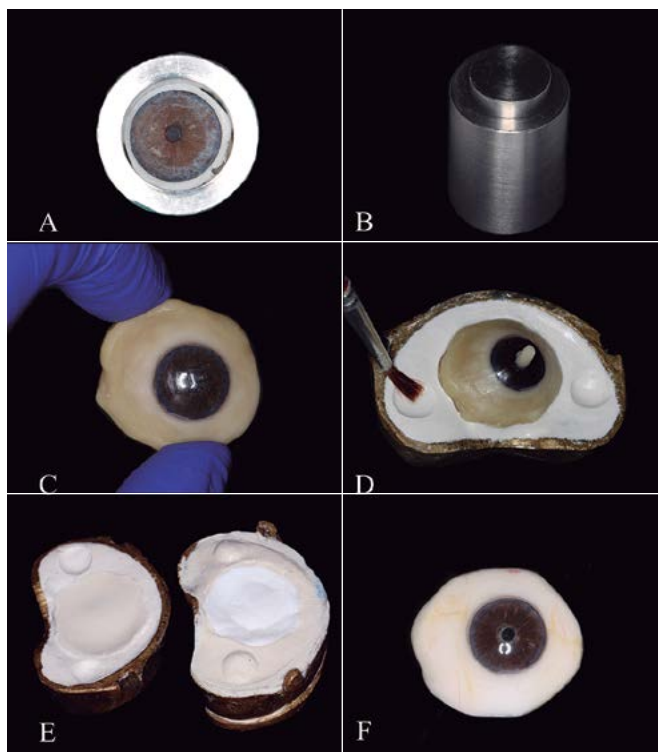


Fig. 3. A. Ubicación de iris de cartulina en la mufla individualizada. B. Mufla individualizada. C. Ubicación del iris polimerizado en la esclera de cera. D. Enmuflado de la esclera de cera. E. Polimerizado de la esclera. F. Caracterización y pulido final de la prótesis ocular.

Se ubicó el iris polimerizado a nivel de la circunferencia trazada en la esclera de cera (figura 3C). Un vástago de resina acrílica fue colocado sobre el iris polimerizado ubicado en la esclera, para evitar su remoción durante el desinflado. El enmuflado se realizó en yeso tipo IV Fuji Rock EP blanco (Dentaltix, Italia) (figura 3D), y se sustituyó la cera de la esclera por resina acrílica termopolimerizable New Poll (Labox, Argentina) de color blanco en la contramufla que contiene el iris y transparente en la base de la prótesis (figura 3E). Para concluir, se realizó la caracterización de la esclera, la polimerización y el pulido final (figura 3F).

Se instaló la prótesis ocular definitiva (figura 4) con las indicaciones e instrucciones correspondientes. Se realizaron controles tras 24 horas, 2 días, 7 días y 14 días. La paciente manifestó gran confort y satisfacción con el tratamiento.

DISCUSIÓN

Resulta importante evaluar las características de la cavidad anoftálmica, ya que esta podría presentar múltiples alteraciones como adherencias, bridas, fibrosis, ptosis palpebral, falta de definición de los surcos, cambios de color en la mucosa, etc., lo que puede comprometer la futura rehabilitación. La solución puede ser quirúrgica, quirúrgica-protésica o protésica (7).

En la rehabilitación protésica, los conformadores oculares tienen especial valor, ya que guían la cicatrización hacia la futura rehabilitación. Incluso, se recomienda su uso en la etapa posquirúrgica, entre las 6 y 12 semanas posteriores a una cirugía, con el fin de mantener los fórnix formados y prevenir el colapso palpebral. También se puede optar por la elaboración de conformadores estéticos con características propias del paciente, aunque esto suponga un mayor costo y tiempo de elaboración; además, puede contribuir a la rehabilitación emocional de pacientes que pasan por el duelo de la pérdida (8).

El diseño de los conformadores varía según el propósito; por lo tanto, el tiempo, la forma y el número de conformadores necesarios para un paciente dependen del criterio clínico. La confección de múltiples

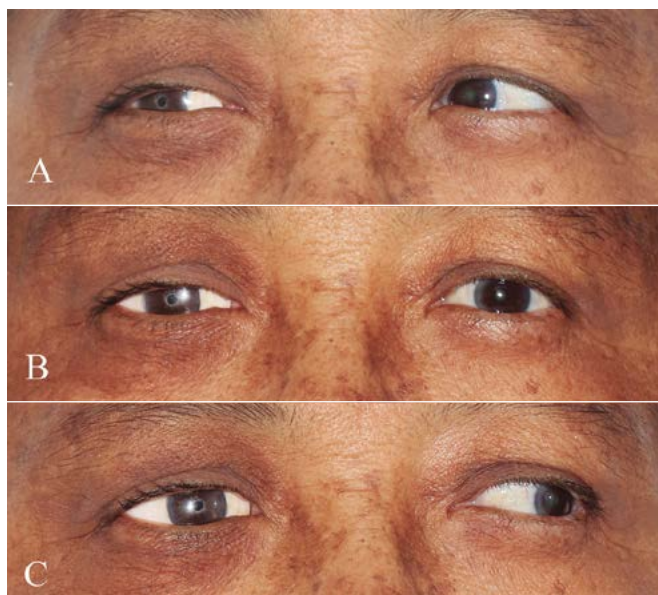


Fig. 4. Instalación definitiva de la prótesis ocular individualizada (obsérvese la movilidad de la prótesis gracias a los músculos extrínsecos del globo ocular). A. Fotografía de la paciente mirando hacia la derecha. B. Fotografía de la paciente mirando de frente. C. Fotografía de la paciente mirando a la izquierda.

conformadores se justifica y es aplicada con frecuencia en niños con pérdida ocular unilateral, ya que el aumento gradual de las dimensiones ayuda a soportar y estimular el hueso y los tejidos blandos en crecimiento, lo cual evita la instauración de asimetrías marcadas (9).

Se dice que el valor del conformador es incalculable, incluso en pacientes adultos con atrofia muscular, en cuyo caso se busca preparar la cavidad para recibir la prótesis definitiva, corrigiendo el volumen y la proyección similar al ojo contralateral. Además, se logra el redireccionamiento de las secreciones lacrimales para prevenir futuras irritaciones o infecciones como producto de la acumulación de agentes externos que se puede depositar en la cavidad anoftálmica (10).

La técnica de confección de la prótesis ocular individualizada asegura el íntimo contacto con los tejidos circundantes, a diferencia de las prótesis de stock, lo que facilitaría su ajuste y movilidad en casos de evisceración en los que los músculos extrínsecos del globo ocular están presentes. Esta técnica ha sufrido variaciones en el tiempo, con el fin de mejorar las condiciones para el paciente; así, las prótesis pueden ser huecas, cuando el volumen de la cavidad es mayor, como en el caso de las enucleaciones. Algunos estudios indican cierto grado de toxicidad en el tejido conjuntival por el contacto con los pigmentos de la resina acrílica (11). Es importante mencionar que, en el caso presentado, la base de la prótesis es transparente, sin pigmentos.

En cuanto a la técnica de confección del iris presentada en el caso clínico, esta requiere habilidad y destreza manual. No obstante, se puede recurrir a otras técnicas como la fotografía (12) o la utilización de un iris de *stock*, adaptado a la esclera; pero se debe considerar la limitación en cuanto a la gama de tamaños y colores. Por tanto, su uso puede orientarse a etapas intermedias o posquirúrgicas, ya que se busca economizar tiempo de elaboración (13). Al ser el iris la estructura encargada de la disimulación y la estética de la prótesis, se han realizado estudios que

evalúan la estabilidad del color, ya que la pintura podría interactuar con la resina acrílica. Los resultados muestran que la pintura al óleo presenta mayor resistencia de color al envejecimiento, independientemente de la técnica de secado (14). La ubicación del iris es un paso crucial en la confección de las prótesis. Existen varias técnicas de posicionamiento; sin embargo, se deben conocer las posibles limitaciones de cada técnica para elegir la más idónea (15).

Los pacientes portadores de prótesis oculares presentan una recuperación psicológica después de la rehabilitación, pero el proceso no concluye con la instalación de la prótesis, el paciente deberá alcanzar la aceptación y lograr la reincorporación a su vida normal, con el apoyo de todo el equipo multidisciplinario (7). Asimismo, deben ser instruidos sobre los cuidados, el uso adecuado de la prótesis, la necesidad de controles periódicos para la evaluación de posibles signos de deterioro y la sustitución de las prótesis cuando sea requerido.

CONCLUSIÓN

La aplicación de los principios de planeamiento y diseño de los conformadores oculares guio óptimamente el protocolo hacia la rehabilitación protésica individualizada, la cual cumplió con los objetivos funcionales y estéticos esperados.

Contribución de autoría: Jessica Gabriela Laura Cahuana ha participado en la ejecución de los procedimientos clínicos del caso, la concepción, la recolección de datos y la redacción del manuscrito. María Rosario Soto Caminada asesoró los procedimientos clínicos, editó y aprobó la versión final del manuscrito.

Financiamiento: Autofinanciado.

Potenciales conflictos de interés: Las autoras declaran no tener conflicto de intereses de ningún tipo.

REFERENCIAS BIBLIOGRÁFICAS

- Abbott J, Shah P. The epidemiology and etiology of pediatric ocular trauma. *Surv Ophthalmol.* 2013; 58 (5): 476-8. doi: 10.1016/j.survophthal.2012.10.007
- Boret C, Brehin C, Cortey C, Chanut M, Houze-Cerfon CH, Soler V, et al. Pediatric ocular trauma: Characteristics and outcomes among a French cohort (2007–2016). *Arch Pediatr.* 2020; 27 (3): 128-34. doi: <https://doi.org/10.1016/j.arcped.2020.01.002>
- Barry RJ, Sii F, Bruynseels A, Abbott J, Blanch RJ, MacEwen CJ, et al. The UK paediatric ocular trauma study 3 (POTS3): clinical features and initial management of injuries. *Clin Ophthalmol.* 2019; 13: 1165-72. doi: 10.2147/OPTH.S201900
- Li X, Zarbin MA, Bhagat N. Pediatric open globe injury: A review of the literature. *J Emerg Trauma Shock.* 2015; 8 (4): 216-23. doi: 10.4103/0974-2700.166663
- Díaz-Mendoza J, Chirinos-Saldaña M, Uribe-Villarreal J, Hilario-Vargas J, Adriánzen R. Características epidemiológicas de los traumatismos oculares en un instituto oftalmológico de referencia regional, Trujillo Perú, 2016-2017. *Acta Med Peru.* 2019; 36 (4): 281-6.
- Sánchez C, Pivcevic C, León M, Ojeda R. Trauma ocular. *Cuadernos de Cirugía.* 2018; 22 (1): 91-7. doi: 10.4206/cuad.cir.2008.v22n1-13
- Jankielewicz I. Prótesis buco-maxilo-facial. Barcelona: Quintessence; 2003. 519 p.
- Patel BC, Sapp NA, Collin JR. Cosmetic conformers. *Ophthalmic Surg Lasers.* 1997; 28 (2): 171-3.
- Shaikh SR, Gangurde AP, Shambharkar VI. Changing ocular prostheses in growing children: a 5-year follow-up clinical report. *J Prosthet Dent.* 2014; 111 (4): 346-8. doi: 10.1016/j.prosdent.2013.09.021
- Amaral CF, Cordeiro JM, Emidio TC, Presotto AG, Barbosa CM. Rehabilitation of atrophic anophthalmic cavity with orthostatic ocular prosthesis: A clinical report. *Cont Lens Anterior Eye.* 2016; 39 (5): 397-9. doi: 10.1016/j.clae.2016.07.005
- Freitas E, Coelho M, Rocha L, Antonio R, Micheline D, Cipriano E, et al. Toxicity analysis of ocular prosthesis acrylic resin with or without pigment incorporation in human conjunctival cell line. *Toxicol In Vitro.* 2016; 36: 180-5. doi: <http://dx.doi.org/10.1016/j.tiv.2016.08.005>
- Goutam M, Chandu GS, Gupta S, Shrivastava A, Singh M. A technique for changing the shade of a custom-made ocular prosthesis. *J Prosthet Dent.* 2015; 114 (1): 149-50. doi: 10.1016/j.prosdent.2014.11.013
- Puranik S, Jain A, Ronad S, Ramesh S, Ms J, Kattimani P. Prosthetic rehabilitation of a patient with an ocular defect: a simplified approach. *Case Rep Ophthalmol Med.* 2013; 2013: 4. doi: 10.1155/2013/207634
- Coelho M, Rocha A, Micheline D, Filié M, Moreno A, Alves A. Alteration of blue pigment in artificial iris in ocular prosthesis: Effect of paint, drying method and artificial aging. *Cont Lens Anterior Eye.* 2010; 34: 22-5. doi: 10.1016/j.clae.2010.10.005
- Shetty PP, Chowdhary R, Yadav RK, Gangaiah M. An iris positioning device and centering approach: A technique. *J Prosthet Dent.* 2018; 119 (1): 175-7. doi: 10.1016/j.prosdent.2017.01.018