

# ¿QUISTE DENTÍGERO O AMELOBLASTOMA? IMPORTANCIA DEL ANÁLISIS HISTOLÓGICO EN EL DIAGNÓSTICO DE ESTAS PATOLOGÍAS

DENTIGEROUS CYST OR AMELOBLASTOMA? IMPORTANCE OF  
HISTOLOGICAL ANALYSIS IN THE DIAGNOSIS OF THESE PATHOLOGIES

**Eilien Tovío-Martínez<sup>1\*</sup>**

etoviom@unicartagena.edu.co

**Laura Anaya-Guzmán<sup>2</sup>**

lauraisabelanaya@gmail.com

**Diana Rivera-Peñates<sup>2</sup>**

diani-22-04@hotmail.com

## RESUMEN

El quiste dentígero y el ameloblastoma son patologías con poca sintomatología y características clínicas, las cuales son evidentes cuando las lesiones alcanzan dimensiones mayores y esto sucede cuando llevan un tiempo considerable de evolución, por lo cual son descubiertas generalmente en exámenes radiográficos de rutina. El presente artículo describe los hallazgos histológicos y su correlación clínico-patológica y radiográfica entre el quiste dentígero y el ameloblastoma, lo que permite un diagnóstico y un plan de tratamiento. Se presentan dos casos de pacientes masculinos, de 12 y 15 años, que asisten a consulta a la Facultad de Odontología de la Universidad de Cartagena en Colombia, por presentar tumefacción en zona de sínfisis mandibular y en zona de tercer molar inferior derecho. Se especifican hallazgos clínicos, radiográficos e histológicos. Para llegar a los diagnósticos de quiste dentígero y ameloblastoma se deben tener en cuenta todos los hallazgos del examen clínico y radiográfico, pero debe primar el dictamen del examen histopatológico para determinar un tratamiento adecuado.

Palabras clave: quiste dentígero, ameloblastoma, histología, diagnóstico diferencial, patología bucal

## ABSTRACT

Dentigerous cysts and ameloblastomas present with few symptoms, and clinical characteristics present when lesions reach larger dimensions following a considerable length of evolution, and thus, these lesions are often discovered in routine radiographic examinations. This study describes the histological findings and clinical, pathological, and radiographic correlations between dentigerous cysts and ameloblastomas which aid in diagnosis and treatment planning. Two male patients, aged 12 and 15, were attended at the Faculty of Dentistry of the Cartagena University in Colombia due to swelling at the mandibular symphysis and lower right third molar area. The clinical, radiographic and histological findings are described. Clinical and radiographic findings must be taken into account to diagnose dentigerous cysts and ameloblastomas, with histopathological examination providing the definitive diagnosis and allowing adequate patient management.

Keywords: dentigerous cyst, ameloblastoma, histology, differential diagnosis, oral pathology

**Artículo recibido: 28/09/2020**  
**Arbitrado por pares**  
**Artículo aceptado: 25/11/2020**  
**Artículo publicado: 10/12/2020**

### Autor corresponsal:

Eilien Tovío-Martínez  
etoviom@unicartagena.edu.co

**Citar como:** Tovío-Martínez E, Anaya-Guzmán L, Rivera-Peñates D. ¿Quiste dentígero o ameloblastoma? Importancia del análisis histológico en el diagnóstico de estas patologías. Rev Cient Odontol (Lima). 2020; 8(3): e034  
DOI: 10.21142/2523-2754-0803-2020-034

<sup>1</sup> Grupo Gitouc, Facultad de Odontología, Universidad de Cartagena. Cartagena, Colombia.

<sup>2</sup> Semilleros de Investigación Gitouc, Facultad de Odontología, Universidad de Cartagena. Cartagena, Colombia.

## INTRODUCCIÓN

El desarrollo de las estructuras dentales es un proceso llamado odontogénesis, que comienza hacia la sexta semana de vida intrauterina y en el que participan capas germinativas como el ectodermo y el ectomesénquima, las cuales son reguladas por los factores de crecimiento, proteínas y agentes químicos que actúan en distintas fases. En lo que respecta a las patologías de tipo odontogénico, existen lesiones que se desarrollan por alguna alteración en el saco pericoronario derivado del folículo dentario de dientes incluidos, cuya composición histológica se basa en tejido conectivo fibroso y restos epiteliales de la odontogénesis (epitelio reducido del esmalte, restos de Serres o Malassez, y epitelio basal). A estos últimos se les atribuye ser los causantes de algunas patologías bucales como quistes y tumores odontogénicos <sup>(1)</sup>.

Luego del quiste radicular, el quiste dentígero (QD) o folicular es el más común entre los quistes odontogénicos de desarrollo. Este se describe como un quiste recubierto de epitelio que se forma por el acopio de fluido entre la corona anatómica de un diente impactado y el epitelio reducido del esmalte, con la consecuente expansión del folículo dental; por esta razón, siempre se asocia con la corona de un diente en desarrollo, no erupcionado o incluido <sup>(2)</sup>. Respecto de su localización, los órganos dentarios más afectados son los terceros molares, seguidos por los caninos superiores y los premolares inferiores. El QD es frecuente en varones caucásicos, con una mayor incidencia durante la segunda a la cuarta década de la vida, y tiene la particularidad de ser el quiste más usual durante la infancia <sup>(3)</sup>. Esta patología representa entre el 14% y el 20% de todos los quistes del maxilar inferior y del 15,2% al 33,7% de todos los quistes odontogénicos <sup>(4)</sup>.

Por otro lado, el ameloblastoma (AB) es una neoplasia odontogénica de estirpe epitelial, cuyo origen deriva de los componentes del epitelio odontogénico. Se le considera el tumor odontogénico con mayor incidencia, pues representa el 1% de todos los tumores y quistes maxilares <sup>(5)</sup>. Presenta un predominio en mandíbula del 80% y, a pesar de que no se han encontrado diferencias significativas de sexo ni de raza, se evidencia una prevalencia mayor en niños <sup>(6)</sup>.

En el caso del QD, sus características clínicas son expansión cortical, asimetría facial, desplazamiento dentario, obstrucción de erupción dental e incluso fracturas patológicas. Aunque su crecimiento es lento, en la niñez avanza más rápido. Con respecto a la sintomatología dolorosa, esta se considera poco usual <sup>(7)</sup>. Por su parte, el AB se caracteriza por presentar un crecimiento lento y asintomático, de naturaleza benigna; sin embargo, es localmente agresivo, produce expansión y perforación de las tablas óseas, lo que genera la infiltración hacia los tejidos vecinos, como la rama ascendente, el cóndilo y la apófisis coronóide. Además, cabe destacar que, al alcanzar mayores dimensiones, puede ocasionar complicaciones como obstrucción de las vías aéreas, fracturas patológicas, parestesia, sintomatología dolorosa, desplazamiento de estructuras y órganos dentarios con resorciones radiculares, asimetría o deformación facial. Clínicamente, existen 3 tipos de ameloblastomas: uniuístico, multiuístico y sólido o periférico <sup>(8)</sup>.

Debido a la poca frecuencia de sintomatología y signos clínicos, tanto los quistes dentígeros como los AB se identifican usualmente durante el examen radiográfico rutinario. Radiográficamente, el QD se evidencia como una cavidad ósea unilocular radiolúcida, delimitada por un borde radiopaco definido, con la presencia de un diente incluido. Generalmente, se requiere el uso de la tomografía computarizada de haz cónico tridimensional, ya que proporciona información de diagnóstico adicional, lo cual resulta indispensable debido a la similitud del QD con otras lesiones, pues tiene el potencial para transformarse en quistes odontogénicos más agresivos como el queratoquiste o el AB uniuístico <sup>(9)</sup>. Por su parte, el AB se presenta radiográficamente como una imagen radiotransparente, unilocular o multilocular en forma de burbujas de jabón, ya que está dividida por múltiples tabiques óseos y puede estar asociado con dientes retenidos <sup>(10)</sup>.

Respecto de las características histológicas, el AB presenta un revestimiento epitelial que muestra típicamente una capa de células basales compuesta por células columnares con núcleo hipercromático y dispuestas en empalizada, además del retículo estrellado del órgano del esmalte. De igual forma, se evidencia polaridad invertida de los

núcleos y una vacuola subnuclear entre la membrana basal y el núcleo. Histológicamente, se diferencian varios tipos de AB: folicular, desmoplásico, acantomatoso, plexiforme y de células basales; según el tipo se pueden encontrar islotes de células tumorales (11).

Histológicamente, el QD se compone, por lo general, de una pared de epitelio escamoso estratificado no queratinizado, el cual puede presentar queratinización a causa de metaplasia. En el epitelio de revestimiento es posible encontrar múltiples células ciliadas, entre otras. Además, con frecuencia, presenta infiltrado inflamatorio en el tejido conectivo. Con respecto a la luz del quiste, hay presencia de restos epiteliales; por otra parte, puede existir proliferación neoplásica y transformarse en AB, así como transformación disqueratósica y hallarse un carcinoma epidermoide (12).

En cuanto al tratamiento de estas lesiones, la elección ideal del QD es su enucleación, con la remoción del órgano dentario retenido. En el caso de que el quiste sea muy extenso, la opción de tratamiento puede ser la marsupialización o, en su defecto, la descompresión antes de su enucleación. La recidiva no es muy común; sin embargo, es aconsejable realizar controles (4). En el caso del tratamiento del AB, también se considera la enucleación simple en la mayoría de los casos. Esta y el legrado son técnicas comúnmente aplicadas para el manejo del AB con y sin invasión mural del tumor. La recidiva de esta patología es frecuente, por lo que se recomienda realizar controles radiográficos y clínicos en un periodo no menor a 10 años (13).

El objetivo de este artículo es describir los hallazgos histológicos y su correlación clínico-patológica y radiográfica entre el quiste dentígero y el ameloblastoma, lo que permitirá un diagnóstico certero y un plan de tratamiento apropiado.

## REPORTE DE CASOS

### CASO 1

Un paciente masculino de 15 años acude a la clínica de cirugía oral y estomatología de la Universidad de

Cartagena por presentar tumefacción en la mandíbula, sin antecedentes médicos de importancia. Al examen clínico se observa un crecimiento en sínfisis mandibular; al examen intraoral, en región mandibular izquierda, presenta lesión circunscrita delimitada a nivel de canino y premolares, coloración similar a la de la mucosa adyacente, con zonas crepitantes a la palpación, expansión de tablas lingual y vestibular (figura 1A). Mediante el examen radiográfico, se observa lesión radiolúcida unilocular con borde radiopaco bien definido por márgenes escleróticos, alrededor de la corona del canino incluido, el cual se encontraba en posición horizontal. En la tomografía se delimitaron las dimensiones y no se observó perforación de corticales.

Se firmó el consentimiento informado para comenzar el procedimiento, el cual se llevó a cabo bajo anestesia local. Mediante abordaje quirúrgico, se procedió inicialmente a aspirar el líquido quístico (figura 1B); luego, por medio de una incisión semilunar en vestíbulo de la zona inferior izquierda, se llevó a cabo el levantamiento de colgajo de espesor total, y se realizó la enucleación más el curetaje, la remoción de la lesión (figura 1C) y la exodoncia de canino temporal. Luego de la cirugía, se realizaron lavados profusos con solución salina, hemostasia y se dejó gasa furosina en la cavidad. La muestra se envió para análisis histopatológico.

El estudio histopatológico reveló un revestimiento de epitelio escamoso estratificado no queratinizado, con

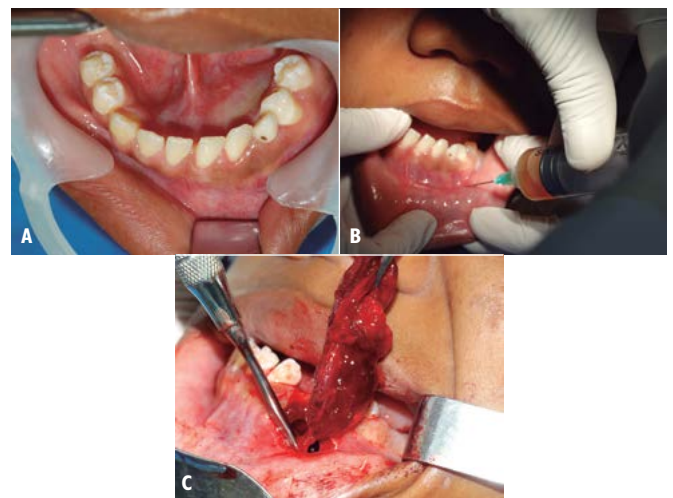


Figura 1. A. Lesión circunscrita en sínfisis mandibular; B. Aspiración de líquido quístico; C. Remoción de la lesión

infiltrado inflamatorio mononuclear y fibrosis, sin signos de malignidad ni transformación de origen ameloblástica, lo cual concluyó con los hallazgos compatibles de QD (figura 2).

El control postoperatorio se efectuó a los 7 días y en este se observó la gasa aun en posición y con buen proceso de cicatrización. El control clínico e imagenológico se realizó después del año de intervención, y se encontró regeneración completa de la zona, sin recidiva, por lo que se decidió llevar a cabo la exodoncia del canino incluido.

## CASO 2

Paciente masculino de 12 años, quien asistió a consulta particular de estomatología y cirugía oral por presentar tumefacción en zona posteroinferior derecha. Mediante el examen clínico, se evidenció asimetría facial localizada a nivel de la región submandibular derecha, que comprometía el ángulo de la mandíbula. Intraoralmente, se observó una expansión de corticales en la zona del primer y el segundo molar inferior derechos, de consistencia fluctuante, con ausencia de tercer molar derecho, de aproximadamente 8 cm de diámetro y asintomático. En la radiografía panorámica, se observó una lesión radiolúcida unilocular circunscrita, localizada en rama y cuerpo mandibular derecho, con expansión de las tablas óseas, conservando aún el ángulo de la mandíbula. La lesión involucraba el tercer molar inferior derecho en posición ectópica, abarcando solo la corona

del diente, y también comprometía el diente adyacente (figura 3).

El paciente trajo los resultados de una histopatología que se le había realizado previamente en otra institución, la cual mostraba estructuras de aspecto quístico tapizadas por epitelio odontogénico de comportamiento neoplásico columnar hiper cromático, que se disponía en forma de empalizada. Este epitelio muestra incursión dentro del conjuntivo subyacente en forma de masa, bandas, cordones y nidos, algunos de los cuales tienen aspecto basaloides. También se observa una proyección intraluminal que arrojó como diagnóstico AB quístico con compromiso intramural (figura 4A); sin embargo, no resultó convincente este resultado ya que no se correlacionaba con las imágenes radiográficas. Se optó entonces por tomar una nueva muestra y enviarla a otra institución para un nuevo análisis histopatológico, el cual arrojó como resultado la presencia de epitelio escamoso estratificado con capa de tejido conectivo fibroso, acompañado por infiltrado inflamatorio, lo que dio como diagnóstico QD (figura 4B). Con esta

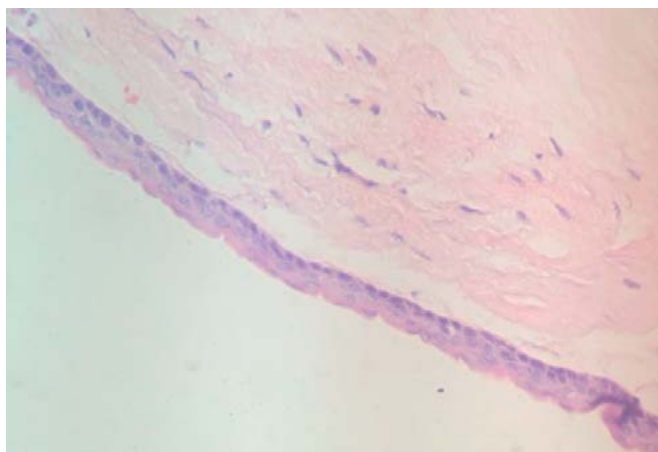


Figura 2. Histología del quiste dentígero

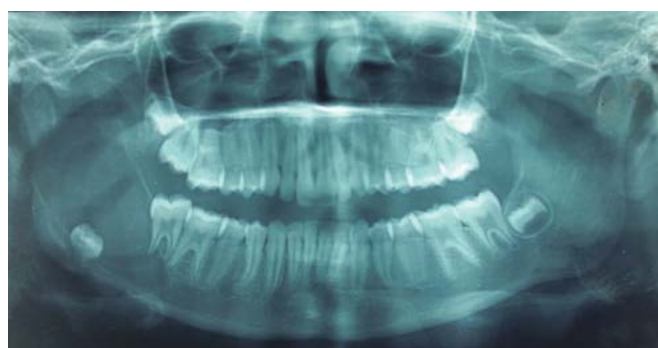

Figura 3. Radiografía panorámica inicial

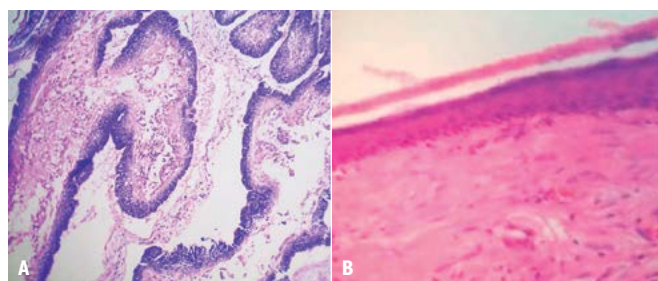


Figura 4. A. Microfotografía histológica de los resultados iniciales del paciente con diagnóstico de ameloblastoma; B. Segunda biopsia de la lesión, la cual arroja epitelio escamoso estratificado con capa de tejido conectivo fibroso con diagnóstico de quiste dentígero.

nueva información, tanto la madre como el paciente firmaron el consentimiento informado para la cirugía. El procedimiento se llevó a cabo bajo anestesia local, y se realizó la marsupialización de la lesión más crioterapia, y la exodoncia de segundo y tercer molar en el mismo acto.

En el posoperatorio de 8 días, se observa en la herida quirúrgica un buen proceso de cicatrización, puntos de sutura y dren tipo Penrose en posición, sin signos clínicos de infección ni inflamación. Se realizó un control a los 7 meses, el cual evidenció regeneración mandibular sin recidiva de la lesión (figura 5).

## DISCUSIÓN

Autores como Cordero et al. (3) comentan un caso de una paciente pediátrica de 12 años, con diagnóstico de quiste maxilar derecho. Al examen clínico presentó una tumefacción en hemicara derecha superior, la cual en el examen estomatológico se mostró indurada a la palpación, con expansión de tablas óseas en zona de premolares, además de órgano dental deciduo con restauración en amalgama. En las ayuda radiográficas se evidenció un segundo premolar superior derecho incluido en posición horizontal, rodeado de un halo radiolúcido unilocular y bordes radiopacos bien definidos. El resultado del estudio histológico fue QD, con proceso inflamatorio crónico inespecífico. Esto coincide con los casos mencionados en el presente estudio, en cuanto a signos clínicos presentados y protocolo de diagnóstico utilizado. Cabe mencionar que el examen histopatológico es el estudio concluyente.

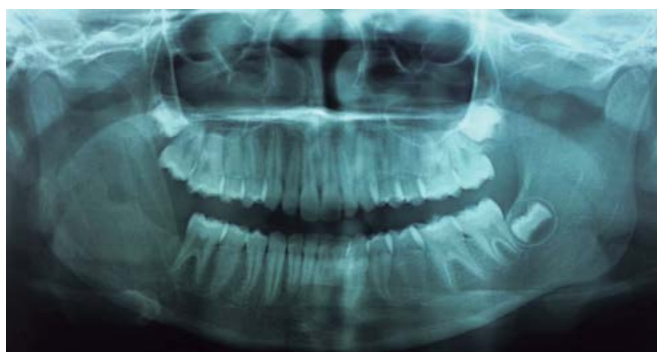

Figura 5. Radiografía de control posoperatorio

Asimismo, Bertolo et al. (4) reportaron un caso de un paciente de 11 años cuyo motivo de consulta consistía en la ausencia del segundo premolar inferior derecho en el arco dental. En la anamnesis, la paciente no reportó sintomatología dolorosa ni se evidenció ningún signo anormal al examen clínico. En el examen imagenológico, realizado a través de radiografía panorámica y tomografía de haz computarizada, se evidenció una lesión radiolúcida unilocular rodeada por un halo radiopaco relacionado con la corona del órgano dentario ausente; por esto, se determinó que la lesión era compatible con un diagnóstico presuntivo de quiste dentígero, lo cual fue finalmente confirmado con el examen histopatológico. Igualmente, Tsironi et al. (14) refieren el caso de una paciente de 11 años que presentó ausencia de molares inferiores izquierdos, sin asimetría facial. En la radiografía panorámica se observó una lesión radiolúcida unilocular bien definida en el cuerpo mandibular, asociada con la corona del primer molar izquierdo impactado. Este caso fue tratado en conjunto con cirugía y ortodoncia. El diagnóstico histológico para la lesión fue quiste dentígero, hallazgo que concuerda con los casos presentados en este artículo en cuanto a las edades de los pacientes, localización y, sobre todo, diagnóstico confiable y definitivo con la ayuda del examen histopatológico.

De igual modo, Vasiapphan et al. en el 2018 (6) indicaron el caso de un paciente masculino de 27 años que presentó quistes dentígeros bilaterales en zona de terceros molares inferiores, sin cambios clínicos visibles, y cuyo descubrimiento accidental se debió al examen radiográfico. Una revisión de la radiografía panorámica reveló que el tercer molar superior fue impactado, con una aproximación sinusal y una radiolucidez unicística bien definida alrededor de los terceros molares inferiores afectados bilateralmente. El informe histopatológico confirmó el diagnóstico de QD bilateral. En este se mostraba una delgada pared quística fibrosa revestida por dos o tres capas celulares de epitelio escamoso estratificado, grueso y no queratinizado. Por su parte, el tejido conectivo mostró un infiltrado inflamatorio, lo cual coincide con los casos presentados, ya que en ambos el estudio histopatológico revela epitelio escamoso estratificado y tejido conectivo con infiltrado inflamatorio.

Por otro lado, Hernández et al. (15) reportaron el caso de un paciente masculino de 19 años sin antecedentes médicos de importancia, cuyo motivo de consulta fue un control odontológico. Mediante el examen clínico se observaron terceros molares semiincluidos sin sintomatología dolorosa. En el examen radiográfico, se observó estos órganos dentarios en posición vertical y una zona radiolúcida circunscrita alrededor de la corona asociada con espacio folicular ligeramente ensanchado. Debido a los hallazgos clínicos y radiográficos, el diagnóstico presuntivo fue quiste dentífero. Los resultados del examen histopatológico describen una lesión quística rodeada por epitelio plano estratificado, con áreas basaloides de aspecto ameloblástico, rodeada por tejido de granulación, con vasos en neoformación, presencia de neutrófilos, linfocitos maduros, células plasmáticas e hiperplasia de las células endoteliales. Debido a estos hallazgos, el diagnóstico definitivo arrojado fue AB unikuístico, lo que deja en evidencia la importancia del examen histológico sobre los hallazgos clínicos que, aunque representan indicios claves para el diagnóstico presuntivo, no brindan seguridad para un diagnóstico definitivo, tal como se aprecia en los casos del presente trabajo.

## CONCLUSIONES

Debido a la similitud de características clínicas, radiográficas y a la población que afectan el QD y el AB, es esencial tener en cuenta que el análisis histopatológico debe ser llevado a cabo de manera correcta. Cabe dejar claro que la anamnesis, el examen clínico y el radiográfico son importantes para construir un diagnóstico correcto de estas patologías y así determinar el tratamiento más adecuado para el paciente.

**Contribución de los autores:** Eilien Tovío Martínez contribuyó con el trabajo de campo y la preparación del manuscrito. Laura Anaya Guzmán y Diana Rivera Peñates participaron en la preparación y la redacción del manuscrito.

**Fuentes de financiamiento:** Autofinanciada.

**Potenciales conflictos de interés:** Ninguno.

## REFERENCIAS BIBLIOGRÁFICAS

1. Peralta E, Peña C, Rueda A. Diagnóstico de quiste dentígero en sacos foliculares de terceros molares incluidos. *Acta Odontol. Col.* 2020; 10 (1): 24-36. doi: <https://doi.org/10.15446/aoc.v10n1.82315>
2. Önay Ö, Süslü A, Yılmaz T. Huge dentigerous cysts in the maxillary sinus: a rare case in childhood. *Turk Arch Otorhinolaryngol.* 2019; 57 (1): 54-6. doi: [10.5152/tao.2019.1920](https://doi.org/10.5152/tao.2019.1920)
3. Cordero U, Varela J, Hernández E, Martín E. Quiste dentígero maxilar: etiología, manejo quirúrgico y consideraciones especiales. Presentación de caso clínico. *Rev ADM.* 2018; 75 (2): 103-7. Disponible en <https://www.medigraphic.com/pdfs/adm/od-2018/od182h.pdf>
4. Bertolo N, Giroto D, Jeremías F, Aparecida EM, Aguiar C. Diagnóstico y tratamiento conservador de quiste dentígero: seguimiento a 3 años. *Rev CES Odont.* 2018; 31 (1): 57-65. doi: <https://doi.org/10.21615/4777>
5. Urbano S, Tovío E, López E. Ameloblastoma multiquístico de crecimiento rápido con reconstrucción parcial. *Rev Cubana Estomatol.* 2018; 55 (4): 1-8.
6. Estrada M, Rodríguez E, Lenas A, Toledo B. Ameloblastoma mandibular. Análisis de 8 casos. *Rev Multimed.* 2018; 22 (4): 871-82.
7. Vasiappan H, Christopher P J, Kengasubbiah S, et al. Bilateral dentigerous cyst in impacted mandibular third molars: a case report. *Cureus.* 2018; 10 (12): 1-7. doi: [10.7759/cureus.3691](https://doi.org/10.7759/cureus.3691)
8. Cueva Y, Calderón V, Trevejo A. El uso del contraste para el diagnóstico de ameloblastoma: a propósito de un caso. *Rev Estomatol Herediana.* 2017; 27 (1): 44-50. <http://dx.doi.org/10.20453/reh.v27i1.3102>
9. Castro R. Revisión de la literatura en el diagnóstico imagenológico del quiste dentígero. *Rev Cient Odontol.* 2019; 7 (2): 108-18. doi: [10.21142/2523-2754-0702-2019-108-118](https://doi.org/10.21142/2523-2754-0702-2019-108-118)
10. Cordovés K, Zaldívar L, Estévez E, et al. Evaluación imagenológica de un ameloblastoma mandibular: presentación de un caso. *CCM.* 2019; 23 (4).
11. Effiom O, Ogundana O, Akinshipo A, Akintoye S. Ameloblastoma: current etiopathological concepts and management. *Oral Dis.* 2018; 24 (3): 307-16. <https://doi.org/10.1111/odi.12646>
12. Acosta M, Aldape B, Rosales L. Quiste dentígero en pacientes pediátricos en el Hospital General Centro Médico «La Raza». *Mex Cir Bucal Maxilofac.* 2017; 13 (1): 4-11.
13. Takahashi S, Idaira Y, Sato T, Asada Y, Nakagawa Y. Unicystic ameloblastoma in a child treated with a combination of conservative surgery and orthodontic treatment: a case report. *J Clin Pediatr Dent.* 2019; 43 (2): 121-5. <https://doi.org/10.17796/1053-4625-43.2.9>
14. Tsironi K, Inglezos E, Vardas E, Mitsea A. Uprighting an impacted permanent mandibular first molar associated with a dentigerous cyst and a missing second mandibular molar—a case report. *Dent J.* 2019; 7 (63): 1-10. <https://doi.org/10.3390/dj7030063>
15. Hernández P, Castro S, Jiménez M. Ameloblastoma unikuístico: presentación de un caso. *Odvotos-Int J Dent Sc.* 2016; 18 (1): 111-7. doi: <http://dx.doi.org/10.15517/ijds.v0i0.27427>