

<sup>1</sup> Esp. en Rehabilitación Oral, Universidad Científica del Sur. Docente de Pre y Post grado - UCSUR.

<sup>2</sup> Esp. en Rehabilitación Oral, Universidad Científica del Sur. Docente Principal de Pre y Post grado - UCSUR.

# REPORTE DE CASO

## OPTIMIZACIÓN DE LA RETENCIÓN DE UNA PRÓTESIS TOTAL SUPERIOR A TRAVÉS DE UN ATACHE MAGNÉTICO COLOCADO EN UNA EXOSTOSIS PALATINA

### RESUMEN

La retención, soporte y estabilidad de una prótesis total superior está dada básicamente por el reborde edéntulo y extensión palatina además del sellado periférico vestibular y la línea del post damming además de una correcta técnica de impresión. Sin embargo, cuando éstos tejidos residuales se encuentran severamente comprometidos, el éxito clínico de la prótesis es incierto. Aunque algunos autores consideran a la retención como la propiedad menos importante en una dentadura completa, se sabe que es un factor condicionante para el confort psicológico del paciente, ya que evita episodios incómodos de desalojamiento de la misma durante la función.

El presente caso clínico describe el tratamiento de una paciente edéntula total superior y parcial inferior con compromiso severo de los tejidos residuales de soporte, quien presentaba una exostosis palatina donde se colocó un implante corto para aumentar la retención a través de un atache magnético, logrando de ésta manera mejorar considerablemente las propiedades protésicas.

**PALABRAS CLAVES:** Dentadura completa, implantes dentales, imanes, exostosis

### OPTIMIZATION OF THE RETENTION OF A MAXILLARY COMPLETE DENTURE THROUGH A MAGNETIC ATTACHMENT PLACED IN THE PALATAL EXOSTOSES

### ABSTRACT

*Retention, support and stability of maxillary complete denture is basically due to the edentulous ridge and palatal extension besides the vestibular peripheral seal and post damming line along with a proper impression technique. However, when these residual tissues are severely compromised, the clinical success of the prosthesis is uncertain. Although some authors consider retention as the least important property in a complete denture, is known to be a determinant factor for the psychological comfort of the patient, since it avoids eviction uncomfortable episodes of it during the function.*

*This clinical case describes the treatment of superior edentulous patient with severe compromise of residual supporting tissues, which had a palatal exostoses where a short implant was placed to increase the retention through a magnetic attachment, obtaining greatly improved prosthetic properties.*

**KEY WORDS:** Denture complete, dental implants, magnets, exostoses

## INTRODUCCIÓN

El éxito en la rehabilitación de un paciente edéntulo total o parcial empieza en el conocimiento y comprensión de factores biológicos y mecánicos que van a proporcionar las propiedades de retención, soporte y estabilidad a la futura prótesis.<sup>1,2</sup>

Estas propiedades se definen de acuerdo al tipo de fuerzas que soportan los tejidos residuales y que pueden desalojar a la prótesis. Se denomina retención a la resistencia al desplazamiento de la base de la dentadura fuera de la cresta. Esta propiedad puede de hecho ser la menos importante, sin embargo, proporciona un confort psicológico al paciente. Si la prótesis se desprende fácilmente y es desalojada durante el habla o la alimentación, la experiencia puede ser mentalmente traumática. Una dentadura retentiva entonces, contribuye en gran medida a la aceptación del paciente rehabilitado con una prótesis removible.<sup>1</sup>

La estabilidad en la prótesis completa se define como la resistencia a fuerzas horizontales o de rotación. Se diferencia de la retención en que la estabilidad resiste fuerzas en el plano horizontal mientras que la retención es la resistencia al desprendimiento vertical. De esta manera, garantiza el confort fisiológico del paciente. La falta de estabilidad a menudo hace ineficaces los factores que intervienen en la retención y apoyo. La dentadura que se desplaza fácilmente en respuesta a fuerzas laterales aplicadas, puede causar una interrupción en el sellado o impedir que la base de la prótesis se asiente de forma correcta en relación con los tejidos de soporte. Los factores que contribuyen a la estabilidad incluyen la altura y la conformación de la cresta, adaptación de la base, la relación de los rebordes residuales, armonía oclusal y el control neuromuscular. Estos factores pueden dividirse en tres categorías: a) La relación de la base de la prótesis a los tejidos subyacentes; b) La relación de la superficie externa con la musculatura orofacial que la rodea y c) La relación de las superficies oclusales opuestas.<sup>3</sup>

Soporte es la resistencia al movimiento vertical de la base de la dentadura hacia la cresta. Esta propie-

dad mantiene las relaciones oclusales establecidas en el articulador. Una dentadura completa puede seguir funcionando idealmente sólo en la medida en que haya suficiente apoyo como para resistir el movimiento de los tejidos bajo carga.<sup>4</sup> El soporte inicial de la dentadura se logra mediante el uso de procedimientos de impresión que proveen extensión óptima para la carga funcional a los tejidos de soporte, que varían en su capacidad de recuperación. El soporte a largo plazo se obtiene de la dirección de las fuerzas de la carga oclusal hacia los tejidos más resistentes a los cambios de remodelación y resorción.<sup>4,5</sup>

Las condiciones estructurales de los tejidos residuales que van a recibir una dentadura completa removible son factores determinantes en las propiedades mencionadas. Un reborde edéntulo regular, con una buena altura y ancho óseo, mucosa resiliente, tuberosidades medianas y línea de post damming tipo 1, presentará las condiciones óptimas para el tratamiento protésico. Sin embargo, cuando estas condiciones son deficientes, el pronóstico en cuanto a retención, soporte y estabilidad de la dentadura será menor.<sup>6</sup> Factores asociados como por ejemplo presencia de exostosis palatinas o mandibulares condicionan también las áreas de soporte protésico. En el caso del maxilar superior, esta variación anatómica puede dificultar la confección de la prótesis.<sup>6-8</sup> Cuando la exostosis es pequeña, se debe realizar un alivio para impedir el contacto directo de la prótesis con la delgada mucosa que lo cubre y evitar laceraciones futuras. En el caso de ser muy grande, la única vía de acción es la extirpación quirúrgica.<sup>6,7</sup> En ningún caso se debe evitar la cobertura palatina debido a que es el área de soporte primario de la prótesis superior.<sup>4</sup>

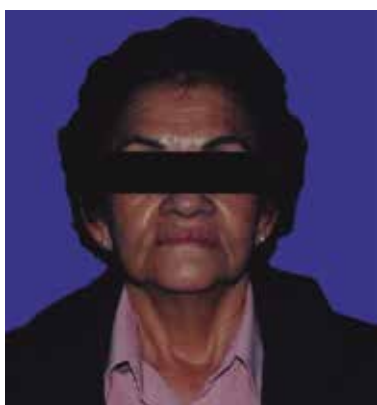La tendencia actual en casos de edentulismo total, es la colocación de implantes para la rehabilitación protésica. Diferentes tipos de anclaje han sido reportados en la literatura con éste fin. Los anclajes magnéticos son una alternativa para proporcionar retención a las prótesis removibles, presentando algunas ventajas sobre otro tipo de pilares como la simplicidad de la técnica y fácil reparación.<sup>9-11</sup>

El propósito del presente reporte de caso clínico

es describir la optimización de la retención de una prótesis total superior a través de un implante corto colocado en la exostosis palatina con un atache magnético.

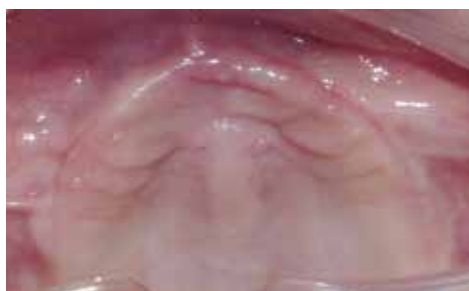## DESCRIPCIÓN DEL CASO

Paciente de sexo femenino de 70 años de edad, acudió al área de Rehabilitación Oral de la Clínica Estomatológica de la Universidad Científica del Sur para una evaluación protésica. El motivo principal de consulta fue el “cambio de la prótesis superior por estar floja”. (Fig.1)

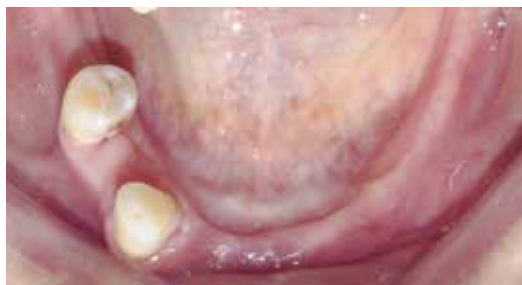

**Fig. 1.** Paciente edentula total superior y parcial inferior. Obsérvese los signos de DVO disminuida

Al examen clínico del maxilar superior, se observa edentulismo total con resorción severa de los tejidos residuales, mucosa resilente, tuberosidades pequeñas, post damming tipo 1 y presencia de exostosis palatina a nivel del rafe palatino.<sup>6</sup> (Fig.2). El maxilar inferior, presentaba edentulismo parcial con la presencia de las piezas 4.3 y 4.5 con movilidad grado 2 según Miller,<sup>12</sup> resorción moderada de los tejidos residuales y mucosa resilente. (Fig.3).

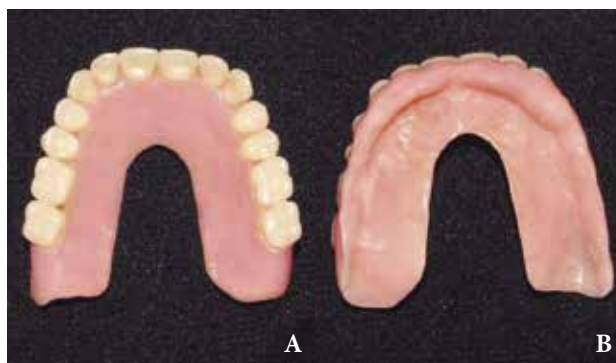

**Fig. 2.** Maxilar superior: Presencia de exostosis palatina. Tejidos residuales con resorción severa



**Fig. 3.** Maxilar inferior: Piezas remanentes 4.3 y 4.5, se observa resorción moderada del reborde residual

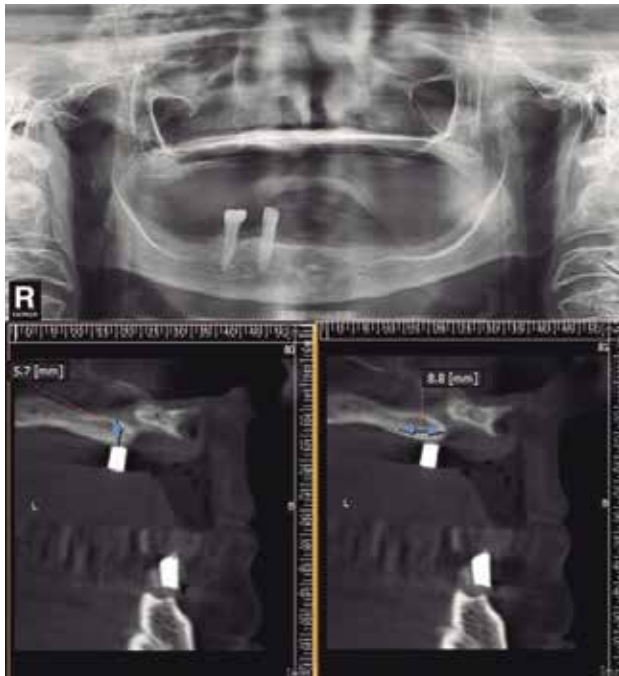
La paciente era portadora de una prótesis total superior y una prótesis parcial inferior resilente. Al realizarse la evaluación de la dimensión vertical oclusal, se observó signos de disminución. La prótesis superior tenía forma de herradura (sin cobertura palatina) debido a la presencia de la exostosis. (Fig.4). Refirió que siempre había experimentado movilidad en la prótesis tanto al comer como al hablar, por lo tanto buscaba la alternativa de colocarse implantes dentales.



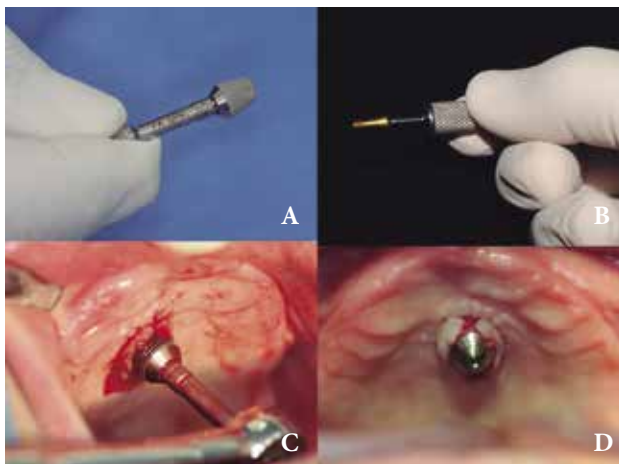
**Fig. 4.** Prótesis actual de la paciente. Nótese la ausencia de cobertura palatina

Al examen tomográfico del maxilar superior, se observó pérdida severa de altura y ancho de la estructura ósea, de manera que quedaba descartada la posibilidad de colocar implantes dentales como primera opción. Al observarse los cortes de la exostosis palatina, se propuso la opción de colocar un implante corto a ese nivel para optimizar la retención a través de un atache magnético. (Fig. 5). En el maxilar inferior se propuso la colocación de un implante a nivel de la pieza 3.3 y ataches intraradiculares en las piezas 4.3 y 4.5 para la posterior rehabilitación con una sobredentadura.

Luego de firmar el consentimiento informado, se procedió a la colocación del implante en la exostosis palatina. Se colocó un implante de 4.5mm de plataforma x 7mm de largo de marca Dentium Implant System Super Line REF FX6007SW LOT F15D02910 - Korea (Fig. 6)



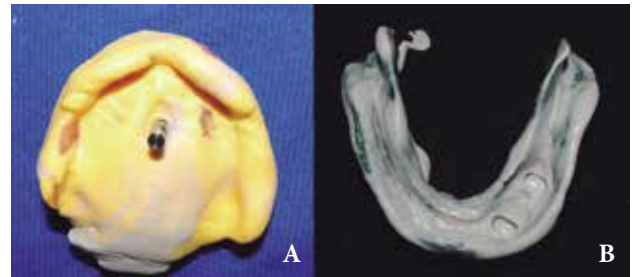
**Fig. 5.** Corte transversal de TCCB maxilar superior de la zona de la exostosis palatina. Observese el ancho y la altura ósea



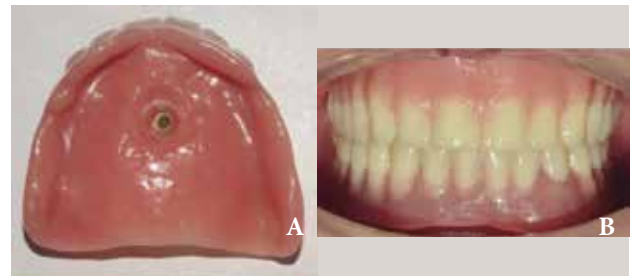**Fig. 6.** Implante Dentium Super Line y pilar magnético

Pasado el tiempo prudente para esperar la oseointegración (aproximadamente 4 meses) se procedió a la impresión definitiva y confección de la prótesis. En el maxilar inferior se confeccionó una prótesis provisional para dar estabilidad oclusal. (Fig.7)

Una vez adaptado el atache (matrix) a la prótesis, se procedió a la instalación obteniéndose una retención muy favorable, así como una adecuada estabilidad protésica. (Fig. 8)



**Fig. 7.** Impresión definitiva para la confección de la prótesis total superior e inferior



**Fig. 8.** a) Prótesis total superior con atache magnético. b) Prótesis instalada en boca

Se realizó un control después de 3 meses, observándose que las propiedades protésicas favorables a la paciente no habían sufrido alteración.<sup>1</sup>

## DISCUSIÓN

Ciertos factores mecánicos, biológicos y físicos son necesarios para garantizar un tratamiento óptimo en la dentadura completa. Estos factores, como altura de rebordes, tamaño de tuberosidades, tipo de mucosa, sellado periférico, línea del post damming, calidad de saliva asociados a una correcta técnica de impresión, son los determinantes que promueven las propiedades de retención, estabilidad y soporte en el acabado de la prótesis a través de su influencia en la relación entre la superficie de la base protésica y la superficie de la mucosa de los rebordes edéntulos.<sup>1-5</sup>

Cuando éstos factores no son favorables, el pronóstico de la futura prótesis decae considerablemen-



te. Por ejemplo, ante la presencia de un reborde edéntulo con resorción severa, el área de soporte se encuentra comprometida, por lo tanto, la estabilidad y retención de la prótesis es desfavorable. Si bien es cierto que algunos autores consideran a la retención como la propiedad menos importante en una prótesis total, es el factor condicionante para el confort psicológico del paciente.<sup>1</sup> Por lo tanto, es predecible que aumentar la retención, puede favorecer a las otras propiedades de la prótesis. A todo esto se suma, el mantenimiento, la higiene que se debe dar a toda prótesis para garantizar la longevidad de la misma, así como la forma de uso, lo que debe ser informado al paciente por el odontólogo tratante.<sup>13, 14</sup>

En el presente caso clínico, se describe la optimización de la retención de una prótesis total superior a través de un implante corto colocado en la exostosis palatina con un atache magnético. La paciente presentaba resorción severa de los rebordes edéntulos, probablemente a causa del uso durante años de una prótesis sin soporte palatino, ya que debido a la presencia de una exostosis a nivel del rafe medio, le habían diseñado este tipo de prótesis. Se sabe que el área de soporte primario en el maxilar superior es el hueso palatino, mientras que los rebordes, por la calidad de hueso que los conforma, deben ser aliviados ya que no son capaces de soportar las cargas oclusales por sí solos.<sup>4</sup> Ante la presencia de la exostosis palatina, existen dos caminos a seguir: Si es pequeña, se puede cubrir con la prótesis aliviando la zona de contacto para no perder el soporte palatino. Si es muy prominente, se debe remover quirúrgicamente.<sup>7,8</sup> En el caso de la paciente, era de pequeñas dimensiones (1cm x 1cm aproximadamente) y poco prominente.

Debido a la severa resorción de los rebordes edéntulos, se realizó un examen tomográfico en busca de zonas óptimas para la colocación de implantes y de ésta manera mejorar la retención de la prótesis. Se ha observado el éxito de este tipo de tratamientos en pacientes adultos mayores, mejorando la calidad de vida al incrementar no sólo la función masticatoria, sino también el confort y estética.<sup>15</sup> Sin embargo, en este caso, las imágenes mostraron resorción ósea severa, quedando descartado como

primera opción de tratamiento una sobredentadura implantosoportada, siendo la única zona con altura ósea, el área de la exostosis palatina.

Se ha reportado casos en los que el hueso de ésta exostosis ha sido utilizado como injerto autógeno en la reconstrucción de rebordes alveolares para la colocación de implantes dentales.<sup>16</sup> Histológicamente se observa la presencia de hueso cortical maduro o hueso cortical con porción esponjosa.<sup>17</sup> Basados en éstos conceptos, se decidió presentarle a la paciente la opción de colocar un implante en la exostosis a fin de aumentar la retención de la prótesis. Luego de la firma del consentimiento informado, se procedió al tratamiento. Como no había mucha altura ósea, se decidió colocar un implante corto. Se ha comprobado que éstos implantes tienen una supervivencia similar a los implantes convencionales.<sup>18</sup>

Luego de cuatro meses, se procedió a la confección de la prótesis. Se decidió colocar un atache magnético debido a las condiciones clínicas. Los ataches para sobredentaduras pueden ocasionar estrés excesivo sobre los tejidos remanentes. Además el tiempo de confección de la prótesis se prolonga debido a que la adaptación es más difícil. Los ataches magnéticos poseen capacidad para reducir las fuerzas laterales. De esta manera, la estabilidad de la prótesis puede ser controlada. Si hay pérdida de la retención magnética, se puede cambiar el atache. Poseen además una fuerza retentiva constante, sin causar estrés excesivo. A esto se suma que los ataches magnéticos son más fáciles de higienizar por poseer una superficie plana. Sin embargo, pueden ser susceptibles de corrosión. Para esto, se han desarrollado técnicas de encapsulación usando tipos especiales de acero inoxidable ferromagnético y técnicas de soldaduras micro-laser para superar este problema.<sup>14</sup> Se hace necesario entonces un control periódico de la sobredentadura.

Al ser instalada la prótesis, se obtuvo una optimización de la retención muy favorable, además de una buena estabilidad protésica; mediante los controles periódicos se evaluará si éstas propiedades se mantienen en el tiempo.

## CONCLUSIÓN

La optimización de la retención en la prótesis total superior a través de un atache magnético presenta un éxito inmediato, gracias a las condiciones clínicas (exostosis palatina) que permitieron la colocación del implante. Sin embargo, se debe realizar el seguimiento del caso para asegurar el éxito a largo plazo.

## REFERENCIAS BIBLIOGRÁFICAS

- Jacobson TE, Kroll AJ. A contemporary review of the factors involved incomplete denture retention, stability, and support. Part I: Retention. *J Prosthet Dent*. 1983 Jan; 49(1):5-15.
- Zitzmann NU. ¿Se puede mejorar la retención de las prótesis completas aprovechando todos los factores que intervienen en ella?. *Quintessence*. 2011;24(1): 30-40.
- Jacobson TE, Kroll AJ. A contemporary review of the factors involved incomplete denture retention, stability, and support. Part II: Stability. *J Prosthet Dent*. 1983 Feb; 49(2):165-72.
- Jacobson TE, Kroll AJ. A contemporary review of the factors involved incomplete denture retention, stability, and support. Part III: Support. *J Prosthet Dent*. 1983 Mar; 49(3):306-13.
- Rubilar F, Jimenez LF, Rochefort Ch. Retención y estabilidad de bases protésicas superiores obtenidas a partir de dos técnicas de impresión utilizadas en la rehabilitación de desdentados totales con prótesis convencional. *Revista Dental de Chile*. 2009; 100(1): 4-12.
- Llena J. Prótesis completa. España: Labor; 1988 p 2-21.
- Fuentes R, Borie E, Parra P, Rebolledo K. Torus Palatino y Torus Mandibular. *Int. J. Odontostomat*. 2009; 3(2):113-7.
- García-García A, Martínez-Gonzales JM, Gomez-Font R, Soto-Rivadeneira A, Oviedo-Roldán L. Current status of the torus palatinus and torus mandibularis. *Med Oral Patol Oral Cir Bucal*. 2010 Mar;15 (2):353-60.
- Preiskel H. Magnetic applications in clinical dentistry. En: *New magnetic applications in clinical dentistry*. Tokyo: Quintessence Publishing; 2004 p. 22-7
- Ceruti P, Bryant R, Lee JH, Mc Entee M. Magnet-Retained Implant-Supported Overdentures: Review and 1-Year Clinical Report. *J Can Dent Assoc*. 2010;76(52):1-6
- Kim HY, Lee JY, Shin SW, Bryant R. Attachment systems for mandibular implant overdentures: a systematic review. *J Adv Prosthodont*. 2012;4:197-203
- Salvi G, Lindhe J, Lang N. Examen de los pacientes con enfermedades periodontales. En: *Periodontología clínica e implantología odontológica*. 5ta ed. Madrid: MédicaPanamericana; 2008 p.583.
- Peracini A, Machado I, De Freitas Oliveira H, Lovato CH, Freitas R. Behaviors and Hygiene Habits of Complete Denture Wearers. *Braz Dent J*. 2010; 21(3): 247-52
- Mizutani H, Rutkunas V. Maintenance of magnetically retained overdentures and troubleshooting. En: *New magnetic applications in clinical dentistry*. Tokyo: Quintessence Publishing; 2004 p. 97-105
- Bryant R, Zarb G. Outcomes of Implant Prosthodontic Treatment in Older Adults. *J Can Dent Assoc*. 2002; 68(2):97-102.
- Franco E, Andreotti C, Araújo S. Torus Palatinus: A Graft Option for Alveolar Ridge Reconstruction. *Int J Periodontol & Rest Dent*. 2010; 30(3): 283-9
- Regezi JA, Sciubba JJ. *Oral Pathology: Clinical-Pathologic correlations*. Philadelphia: W.B. Saunders. 1989 p. 386-7
- Anitua E, Orive G, Aguirre JJ, Andía I. Five year clinical evaluation of short dental implants placed in posterior areas: a retrospective study. *J Periodontol*. 2008; 79(1):42-8.

*Recibido: 16 - 09 -2014*

*Aceptado: 17 - 11 -2014*

*Autor principal: Ana Isabel López Flores*

*Correspondencia: dra.lopz@gmail.com*