

Valdivia-Frías EG ¹
Quispe-Damián D ²
Salinas-Prieto EH ³
Mendoza-Azpúr GA ⁴

REPORTE DE CASO

- ¹ Maestrando en Periodoncia - Universidad Científica del Sur.
² Maestrando en Periodoncia - Universidad Científica del Sur.
³ Esp. En Periodoncia e Implantes - Docente principal de pre y postgrado, Universidad Científica del Sur.
⁴ Esp. En Periodoncia - Docente principal de pre y postgrado, Universidad Científica del Sur.

MANEJO DE REBORDE MANDIBULAR ATRÓFICO CON MINI IMPLANTES

RESUMEN

La implantología oral, ha evolucionado mucho en los últimos años, brindando a los dentistas y a los pacientes, más opciones de tratamiento dependiendo de cada caso en particular; como es el caso de pacientes desdentados completos con insuficiente hueso para colocarse implantes de diámetros convencionales, o pacientes portadores de prótesis completas que buscan proporcionar la estabilidad y retención adecuada, el siguiente artículo presenta el caso clínico de la rehabilitación de un paciente edéntulo con mini-implantes.

PALABRAS CLAVES: MI (Mini implantes), ROG (Regeneración Ósea Guiada), (CBCT) Tomografía computarizada de haz cónico.

MANAGEMENT ATROPHIC MANDIBULAR RIDGE WITH MINI IMPLANTS

ABSTRACT

The oral implantology has evolved considerably in recent years, providing dentists and patients more treatment options depending on the individual case; as is the case of complete edentulous patients with insufficient bone for placed conventional implants diameters, or patients with complete dentures that seek to provide adequate retention and stability, the following article presents a case of the rehabilitation of an edentulous patient with small diameter implant.

KEY WORDS: SDI (Small diameter implant), GBR (Guide bone regeneration) CBCT (Cone Beam Volumetric Tomography).

INTRODUCCIÓN

Según la Organización Mundial de la Salud, el edentulismo tiene un impacto adverso importante en el individuo. Aunque las prótesis dentales completas están disponibles para diferentes poblaciones, estos dispositivos causan muchas dificultades a sus usuarios. Carecen de estabilidad y retención, por lo que muchas personas no pueden masticar con fuerza alimentos duros y en algunos casos, las dentaduras no son estables, lo que puede causar dolor, impactación de alimentos y malestar en un

contexto social.

La mayoría de estas complicaciones se presentan con la prótesis completa mandibular, debido a la reabsorción del hueso, así como el movimiento de la lengua, las mejillas y los labios. Incluso los portadores que son capaces de llevar una dentadura superior sin problemas a menudo presentan dificultades para comer con la dentadura inferior.¹ Sin embargo, durante muchos años las dentaduras completas han sido la única opción de tratamiento para individuos desdentados.

Las prótesis sobre implantes proporcionan una mejor retención que las dentaduras completas convencionales reduciendo sustancialmente las dificultades antes mencionadas.^{1,2} Además de estas mejoras, muchos estudios han demostrado el impacto positivo de la utilización de implantes dentales como herramienta de apoyo y retención de las prótesis, mejora de los parámetros psicosociales, la capacidad de hablar y sobre la imagen que tiene el paciente de sí mismo.³⁻⁶

Emami y cols.⁷ en el 2009 realizaron un metanálisis de ensayos clínicos sobre las prótesis implanto soportadas, demostrando que, en comparación con las prótesis completas convencionales, las prótesis mandibulares con implantes dentales pueden ser tratamientos efectivos para pacientes edentulos, basándose en las calificaciones de satisfacción de los pacientes, evaluando aspectos tanto a nivel oral como en la calidad de vida.

Sobredentadura es definida como cualquier prótesis dental removible que cubre y se apoya en uno o más dientes naturales remanentes, la raíces de los dientes naturales y/o implantes dentales.⁸

Los Mini Implantes (MI) fueron originalmente utilizados con fines transitorios y provisionales, pero se observó que estos implantes se oseointegraban con el mismo principio de los convencionales. Velasco y cols.⁹ en el 2004, realizaron un seguimiento a los 12 y 48 meses a 18 pacientes edéntulos totales, quienes fueron tratados con 72 MI transicionales en el maxilar inferior para su rehabilitación protésica, los cuales fueron cargados inmediatamente en la misma sesión quirúrgica. Sus resultados demuestran un éxito del tratamiento de 97,3%.

Sohrabi y cols.¹⁰ en el 2012 realizaron una revisión de la literatura, se encontraron siete estudios relacionados a la utilización de MI en pacientes edentulos mandibulares. Estos estudios incluyeron un total de 489 implantes colocados en 207 pacientes cuya edad osciló entre 30 y 90 años. Los diámetros utilizados fueron de 1.8 a 3.3 mm, y de 7-18 mm de longitud. La prótesis final utilizada en todos los estudios fue una sobredentadura implanto soportada con anclaje de sistema bola-clip. El

período de seguimiento fue de 6 meses a 6 años, con una tasa de supervivencia de que 94% a 98%.¹⁰

La utilización de MI está indicada cuando la cantidad y calidad ósea son mínimas, cuando no es posible la colocación de dentaduras totales superior e inferior, debido a reabsorción severa de las crestas óseas o rebordes residuales y consiguiente falta de retención y estabilidad de la prótesis total convencional,¹¹ trastornos de fonética y necesidad de devolver el volumen de las estructuras faciales perdidas, relacionadas en su mayoría con el maxilar y que no pueden ser repuestas con dentaduras totales convencionales.¹² Entre los primeros modelos comerciales de los MI están los desarrollados por Victor Sendax, quien desarrolló el Sendax Mini-dental Implant® (Imtec Corp. Ardmore, OK), Paul Petungaro desarrollo posteriormente Dentatus System® (Dentatus Ab, Hagerten, Sweden) y luego Nobel Biocare desarrolló el IPI (Immediate Provisional Implant, el cual simplificaba el proceso de temporización de la prótesis y su mantenimiento,^{13,14} en nuestro mercado podemos encontrar marcas como Slimline de Dentium, Bonafix y Milo de Intra-lock.

Algunos estudios han constatado que los micromovimientos sobre los implantes definitivos pueden resultar perjudiciales en la interfase hueso-implante, especialmente cuando ocurren pronto tras la inserción del implante. Los micromovimientos mayores de 100 micrómetros causan el crecimiento de tejido fibroso en la interfase hueso-implante.^{15,16} Para evitar la transmisión de cargas sobre el implante recién colocado, el rebase de estas prótesis con un material blando puede en parte solucionar este problema, pero puede causar al mismo tiempo micromovimientos en los implantes sumergidos. En este artículo se reporta el caso de un paciente masculino de 64 años de edad, que acude a la consulta refiriendo incomodidad con su dentadura total inferior, la cual no le brinda la estabilidad para masticar y hablar. Luego de realizar los estudios pertinentes, se planificó e indicó la colocación de 4 MI en la zona anterior del maxilar inferior, para la posterior colocación de una prótesis implanto retenida o sobredentadura.

CASO CLÍNICO

Paciente masculino de 64 años de edad, que acude a la consulta refiriendo incomodidad con su dentadura total inferior, la cual no le brinda la estabilidad para masticar y hablar. No presento antecedentes sistémicos que pudieran comprometer o ser factores de riesgo durante la realización del acto quirúrgico. Al examen clínico presentaba un reborde de seibert tipo 3. (Fig.1) En la Radiografía panorámica se evidencia aparentemente una suficiente cantidad de hueso en sentido longitudinal en el sector antero inferior. (Fig.2)

Se procedió a la confección de la guía tomográfica con las posibles posiciones de los implantes.

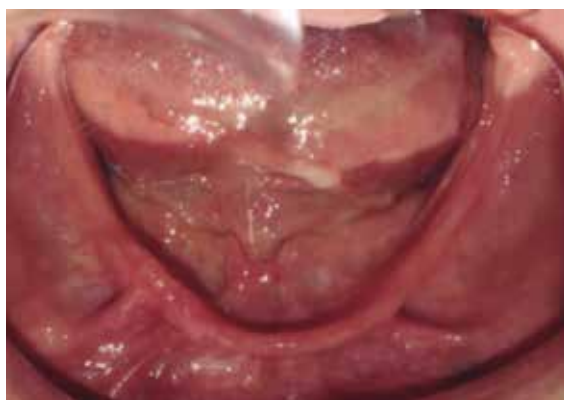

Fig. 1. Se evidencia la gran pérdida de estructura ósea mandibular

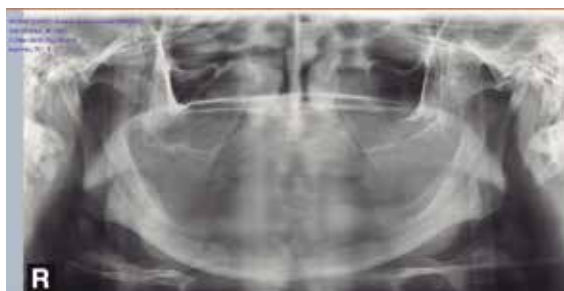

Fig. 2. Radiografía Panorámica



Fig. 3. Férula Tomográfica

(Fig.3) Al realizar el estudio tomográfico (CBCT) se evidencia la atrofia y la poca cantidad hueso disponible para la colocación de implantes de diámetros convencionales, por lo cual se considera la posibilidad de colocar mini implantes de medidas de 2 x 13mm. (Fig.4 a-e)

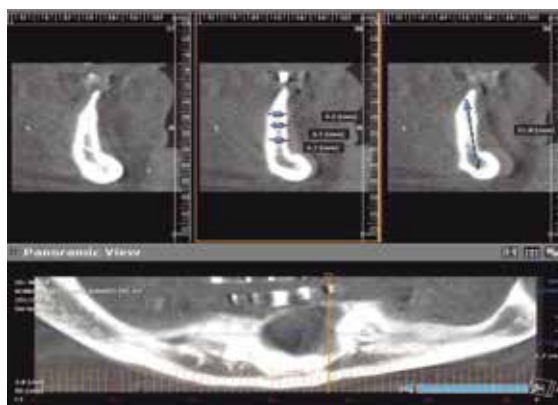


Fig. 4.a. Cortes Tomográficos Zona Pza.3.2

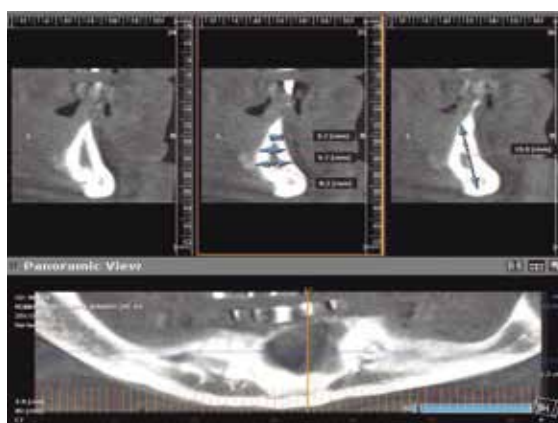


Fig.4.b. Zona de Pza. 3.1

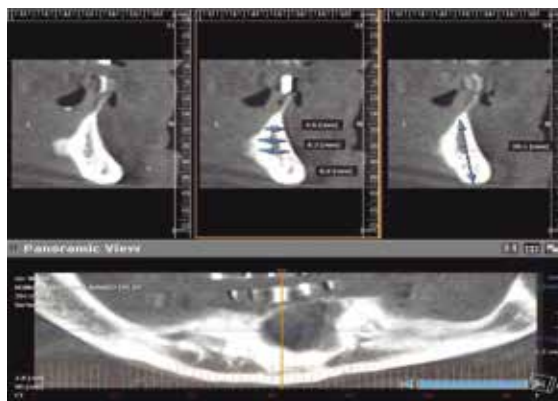


Fig.4.c. Zona de Pza. 4.1

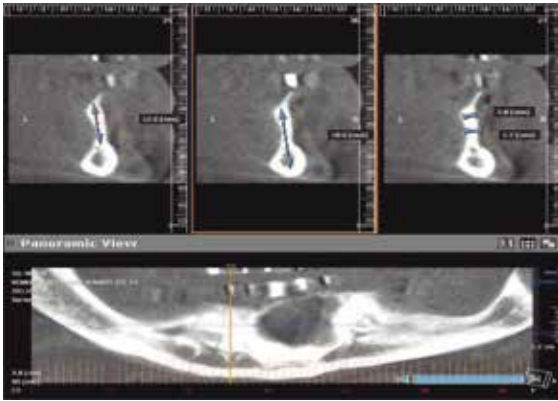


Fig.4.d. Zona de Pza. 4.2

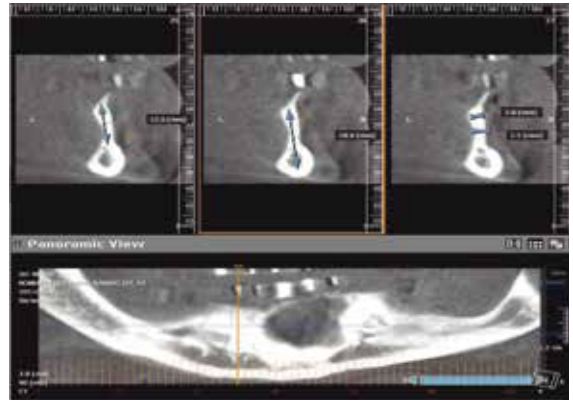


Fig.4.e. Zona de Pza.4.3

Al realizar los estudios tomograficos se determinó la necesidad de realizar colgajo, osteoplastia del reborde superior que conforma una espícula en la imagen, para poder tener una base ósea que nos permitiera colocar con la mayor estabilidad los MI (Fig.5). Durante el procedimiento de colocación de los implantes se presentaron fisuras (Fig.6) en las paredes óseas vestibulares como consecuen-

cia de la expansión de las tablas, las cuales fueron tratadas con procedimientos de regeneración ósea guiada (membrana de dermis porcina y hueso bovino inorgánico) (Fig.7), se finalizó el procedimiento con puntos colchoneros horizontales y simples, utilizando ácido poliglicólico 6-0, el manejo farmacológico indicado fue con antibioticoterapia, analgésicos y antiinflamatorios. (Fig.8,9)

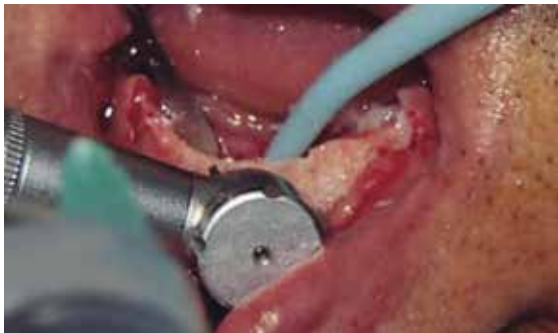

Fig. 5. Arriba: Osteoplastia de la parte más superior del reborde. Abajo: Colocación de mini implante de 2 x 13mm.

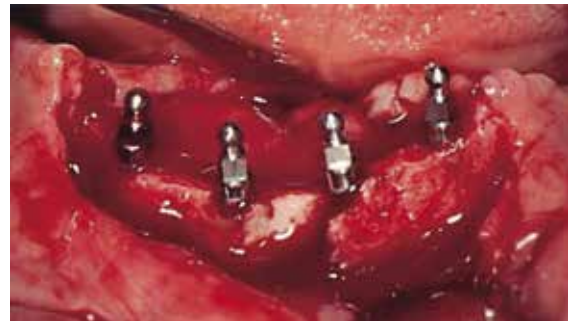

Fig. 7. Colocación de membrana porcina y hueso bovino inorgánico

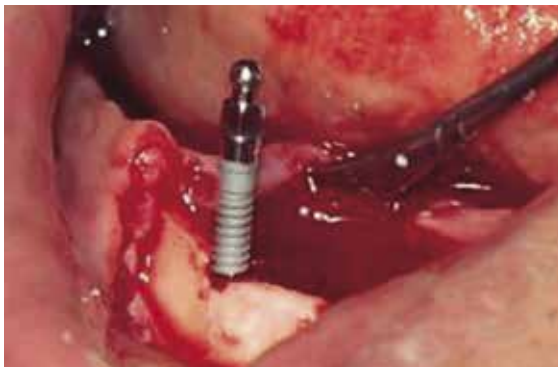

Fig. 6. Presencia de Fisura osea

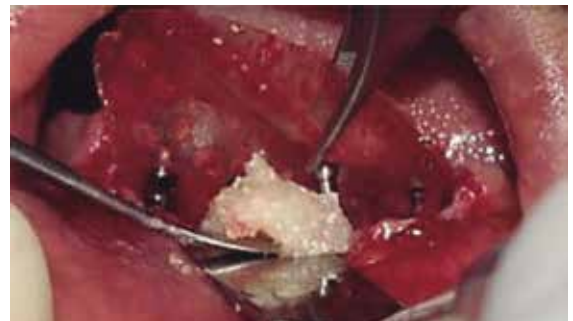

Fig. 8. Sutura

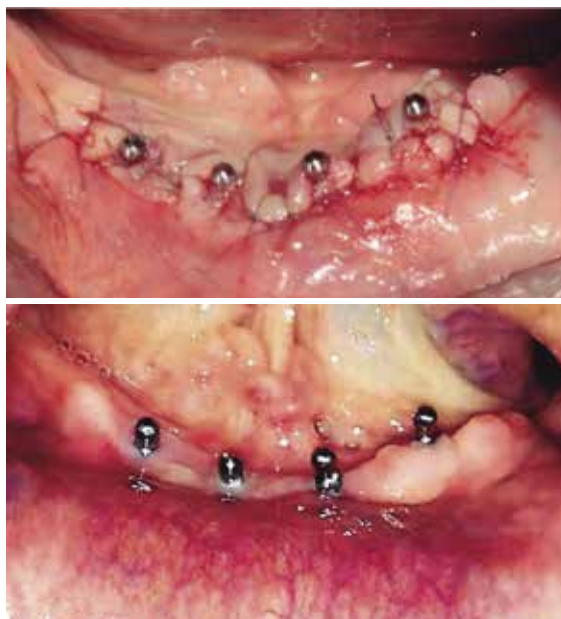

Fig.9. Vista oclusal 6 meses después del procedimiento.

DISCUSIÓN

El término de mini implantes o también implantes de pequeño diámetro, es utilizado para describir los implantes con diámetros inferiores a 4mm de diámetro. El uso de estos implantes se ha vuelto más común en las últimas décadas debido limitaciones del hueso alveolar. Son dos las principales ventajas de la utilización de estos implantes, poseen la capacidad de aplicar procedimientos quirúrgicos menos invasivos cuando existe deficiencia ósea en rebordes atróficos, y poseen la capacidad de colocarse en espacios inter radiculares reducidos, como es el caso de los incisivos antero inferiores.^{17,18}

Con este reporte de caso se muestra que la colocación de MI y la rehabilitación protésica con una sobredentadura en pacientes con reabsorción ósea severa, constituye una excelente alternativa de tratamiento protésico, asegurando el éxito y el mantenimiento del mismo con el paso de los años, tal y como lo manifiesta la evidencia publicada hasta la fecha.

Dentro de sus beneficios se destaca la recuperación de la estabilidad, soporte, retención y eficacia masticatoria desde las primeras citas. Sin embargo más trabajos de investigación deberán ser reportados.

CONCLUSIÓN

El tratamiento rehabilitador planificado con mini-implantes en pacientes con reabsorción severa del reborde alveolar, constituye una opción viable, debido a las de ventajas que ofrece, tales como, recuperación de la estabilidad, soporte, retención de la dentadura, fonación, eficacia masticatoria, estética y mejoras en el contexto social del paciente. Con el tratamiento ejecutado en este reporte de caso, se consiguió altos niveles de satisfacción del paciente, reconociéndolo como una alternativa beneficiosa.

REFERENCIAS BIBLIOGRÁFICAS

1. Muller F, Heath MR, Ott R. Maximum bite force after the replacement of complete dentures. Gerodontology(2001) 18: 58–62.
2. Meijer HJ, Batenburg RH, RAghoebar GM, Vissink A. Mandibular overdentures supported by two Branemark, IMZ or ITI implants: a 5-year prospective study. Journal of Clinical Periodontology 2004 ;31: 522–526.
3. Polzer I, Schimmel M, Muller F, Biffar R. Edentulism as part of the general health problems of elderly adults. International Dental Journal 2010; 60: 143–155.
4. Cibirka RM, Razzoog M, Lang BR. Critical evaluation of patient responses to dental implant therapy. The Journal of Prosthetic Dentistry 1997;78: 574–581
5. Wismeijer D, Van Waas MA, Vermeeren JL, Mulder J, Kalk W. (1997) Patient satisfaction with implant-supported mandibular overdentures. A comparison of three treatment strategies with ITI-dental implants. International Journal of Oral and Maxillofacial Surgery 1997; 26: 263–267.
6. Thomason JM, Heydecke G, Feine JS, Ellis J. S. (2007) How do patients perceive the benefit of reconstructive dentistry with regard to oral health-related quality of life and patient satisfaction? A systematic review. Clinical Oral Implants Research 2007; 18(Suppl 3): 168–188.
7. Emami E, Heydecke G, Rompre PH, de Grandmont P, Feine JS. Impact of implant support for mandibular dentures on satisfaction, oral and general health-related quality of life: a meta-analysis of randomized-controlled trials. Clinical Oral Implants Research 2009 ;20: 533–544.
8. The Academy of Prosthodontics. The Glossary of prosthodontic terms. The Journal of Prosthetic Dentistry. 2005; 94: 58.

9. Velazco E, Segura J, Linares D, Medel R, Poyato M. La carga inmediata de implantes transicionales en sobredentaduras mandibulares en adultos mayores. *Avances en Periodoncia*. 2004.; 16(8): 107-113.
10. Sohrabi K, Mushantat A, Esfandiari S, Feine J. How successful are small diameter implants? A literature review. *Clin. Oral Impl. Res.* 23, 2012, 515–525
11. Bert M, Missika P. *Implantología quirúrgica y protésica*. Barcelona, España: Masson. 1997
12. Lew I. The endosseous implant. Evaluations and modifications. *Dent Clin North Am* 1970; 14: 201-213.
13. Tarnow D, Froum S. A case report and histology of MTI modular transitional implants. *NYU College of Dentistry Bulletin*. May. 1996; abstract.
14. Petungaro PS. Transitional phase: patient management with transitional implants. In: Babuush Ca, ed, *Dental Implants: The art and science*. St. Louis. MO, CV Mosby; 2001: 403-420.
15. Brunski JB. Biomechanical factors affecting the bone-dental implant interface: Review paper. *Clin Mater* 1992; 10: 153-201
16. Brunski J, Puleo D, Nanci A. Biomaterials and biomechanics of oral maxillofacial implants: current status and future developments. *Int J Oral Maxillofac Implants* 2000; 15(1): 15-46.
17. Olate S, Lyrio MC, de Moraes M, Mazzonetto R, Moreira RW. Influence of diameter and length of implant on early dental implant failure. *Journal of Oral and Maxillofacial Surgery: Official Journal of the American Association of Oral and Maxillofacial Surgeons* 2010;68: 414–419.
18. Elsyad MA, Gebreel AA, Fouad MM, Elshoukouki AH. The clinical and radiographic outcome of immediately loaded mini implants supporting a mandibular overdenture. A 3-year prospective study. *Journal of Oral Rehabilitation* 2011;38: 827–834.

Recibido: 22 -10 - 2014

Aceptado: 14 -12 - 2014

Autor principal: Erick Valdivia Frías

Correspondencia: dr.valdivia.dental@gmail.com