

Quispe-Damián DE ¹
Valdivia-Frías EF ²
Mendoza-Azpur G ³
Salinas-Prieto E ⁴

¹ Maestrando en Periodoncia-Universidad Científica del Sur- UCSUR.

² Maestrando en Periodoncia-Universidad Científica del Sur- UCSUR.

³ Mg. en Periodoncia e Implantes- Docente principal de la Especialidad de Periodoncia - Universidad Científica del Sur - UCSUR.

⁴ Mg. Esp. Periodoncia y Docente principal de la Especialidad de Periodoncia – Universidad Científica del Sur - UCSUR.

REPORTE DE CASO

EVALUACIÓN DE LA ARTERIA ALVEOLAR SUPERIOR POSTERIOR DURANTE EL LEVANTAMIENTO DEL SENO MAXILAR CON USO DE LA TOMOGRAFÍA COMPUTARIZADA COMO DIAGNÓSTICO

RESUMEN

La implantología oral, ha evolucionado mucho en los últimos años, brindando a los dentistas y a los pacientes, más opciones de tratamiento dependiendo de cada caso; como es el caso de pacientes parcialmente desdentados con insuficiente hueso para colocarse implantes en la zona postero superior precediendo a una elevación del seno maxilar. Es importante conocer y evaluar la anatomía del seno maxilar antes de su elevación, para evitar complicaciones quirúrgicas. La arteria alveolar posterior superior (AAPS) es una rama de la arteria maxilar que suministra irrigación a la pared lateral del seno y subyacente a la membrana. El uso de la tomografía computarizada (CT) cumple un rol muy importante en el diagnóstico de patología sinusal, septum y ubicación de la AAPS y como plan de tratamiento. El siguiente artículo presenta un caso clínico que localiza la AAPS durante el levantamiento de seno maxilar.

PALABRAS CLAVES: Arteria alveolar posterior superior, tomografía computarizada, seno maxilar, patología sinusal, septum sinusal.

EVALUATION OF POSTERIOR SUPERIOR ALVEOLAR ARTERY DURING LIFTING MAXILLARY SINUS USING COMPUTED TOMOGRAPHY AS A DIAGNOSTIC

ABSTRACT

The oral implantology has evolved greatly in recent years, providing dentists and patients more treatment options depending on the individual case; as in the case of partially edentulous patients with insufficient bone for implants placed in the upper posterior area accompanied with a sinus floor elevation. It is important to understand and evaluate the anatomy of the maxillary sinus before a lift, are essential to prevent surgical complications. The alveolar artery, posterior superior (AAPS) is a branch of the maxillary artery that supplies the lateral sinus wall and underlying membrane. The use of computed tomography (CT) play an important role in the diagnosis of sinus pathologies, septum and location of AAPS as the treatment plan, the following article presents a case of locating the AAPS during augmentation maxillary sinus.

KEY WORDS: Posterior superior alveolar artery, computerized tomography, maxillary sinus, sinus pathology, sinus septum.

INTRODUCCIÓN

La falta de suficiente altura ósea y la escasa calidad de hueso son elementos de disuasión comunes a la colocación de implantes en pacientes desdentados. La elevación de seno se ha convertido en una modalidad quirúrgica predecible para el aumento de la altura ósea y de calidad suficiente para permitir la exitosa colocación de los implantes dentales en la primera fase quirúrgica o en una segunda fase quirúrgica.^{1,2}

El procedimiento fue publicado por primera vez por Boyne³ en 1980 y ha sido modificado para incluir ambas técnicas de acuerdo al hueso remanente que puede ser de acceso crestal^{4,5} o ventana lateral.^{6,7}

La cantidad de hueso suficiente y calidad del mismo son esenciales para la colocación adecuada del implante dental, en especial el caso en el maxilar posterior donde la resorción del hueso alveolar y neumatización de la cavidad del seno maxilar a menudo compromete la terapia del implante. La elevación de seno se ha desarrollado en una modalidad quirúrgica predecible para aumentar la altura vertical que se necesita para el éxito de la colocación de implantes dentales.^{2,8} El conocimiento de la región de las arterias que irrigan puede permitir a los clínicos prevenir la necrosis ósea local, e incluso optimizar la cicatrización de la región a través de la vascularización adecuada de los materiales de injerto.⁹ El suministro de sangre del seno maxilar y la membrana de Schneider proviene de la arteria maxilar.

La arteria alveolar superior posterior (AASP) y Arteria infraorbitaria (AIO) son las ramas de la arteria maxilar que suministra la pared del seno lateral y membrana suprayacente. Ambas arterias dan ramas óseas e intraóseas adicionales y estas forman anastomosis. La AASP recorre caudalmente en el exterior de la convexidad de la tuberosidad del maxilar y está en estrecho contacto con el hueso y periostio.^{9,10} El curso de las ramas intraóseas de la AASP en la pared bucal del seno fueron clasificadas en dos categorías: La de tipo lineal o recta (78.1%) y forma de U (21.9%).¹¹ Los diámetros

máximos de la AASP y la AIO pueden llegar a 2 y 2.7mm.¹⁰ Cuanto mayor es el tamaño, mayor es el riesgo de sangrado severo. Estos vasos se deben tener en consideración durante la elevación de seno porque el riesgo de sangrado se puede dar durante el procedimiento.¹²

Las perforaciones de la membrana y el sangrado son procedimientos relacionados a complicaciones, vistos en la pared lateral en un acercamiento del seno sinusal.¹⁴ Por lo tanto, la anatomía de la zona debe ser examinada cuidadosamente antes de las intervenciones quirúrgicas.

La tomografía computarizada (TC) es una técnica de imagen digital que permite la diferenciación y la cuantificación de los tejidos blandos y duros. Las arterias y otras estructuras anatómicas pueden ser examinadas en las imágenes de la tomografía computarizada. La presencia del septum puede hacer que la preservación completa de la membrana sinusal sea más difícil, ya que pueden obstaculizar la preparación y la elevación de la ventana ósea.¹⁵ La prevalencia de septum oscila entre 16% y 27%,¹⁵⁻¹⁸ la CT también se puede utilizar para evaluar la dimensión ósea, reconocer puntos de referencia anatómicos específicos y para detectar patologías de los senos paranasales.

Caso Clínico

Paciente masculino de 34 años de edad, que acude a la consulta para una exodoncia de la pieza 2.6, presentando incomodidad para masticar y hablar, para su posterior rehabilitación. Se plantea como plan de tratamiento elevación del piso del seno maxilar con el uso de biomateriales, para su colocación de un implante dental. En una segunda fase quirúrgica. No presentó antecedentes sistémicos que pudieran comprometer factores de riesgo durante la realización del acto quirúrgico. Al examen clínico presentaba un reborde de Seibert tipo 2.

En la radiografía panorámica y en la tomografía computarizada se evidencia insuficiente cantidad de hueso residual en sentido vertical (3mm de hueso residual) en el sector de la pieza 2.6. (Fig.1-2)

Se realizan los cortes tomográficos y se observa la presencia de la AAPS, el abordaje para la confección de la ventana lateral debía ser muy minucioso para evitar la lesión de dicha arteria.

Se procedió a la intervención quirúrgica, previa colocación de anestesia se procedió a la exodoncia de la pieza 2.6, se realizó la perforación con el kit de fresas DENTIUM® para la elevación de seno con la técnica de ventana lateral, iniciando con una Drill Dask N°4 seguida de una Drill Dask N°5 a una velocidad de 800 a 1.200 rpm, 30-45Ncm con irrigación interna. Una vez eliminada la pared vestibular se pudo visualizar la arteria, se realizó el decolado con mucho cuidado para poder realizar la colocación del biomaterial. Al terminar con el relleno óseo finalmente se colocó una membrana de colágeno y se procedió a suturar. (Fig. 3)

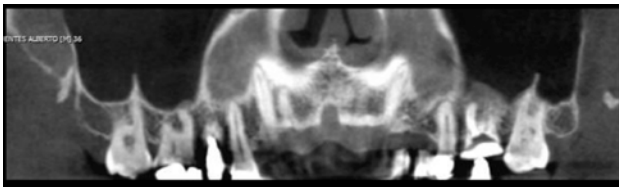


Fig. 1. Se evidencian patologías maxilares en ambos senos. En ambas regiones de senos derecho e izquierdo se encuentra presente el septum sinusal.

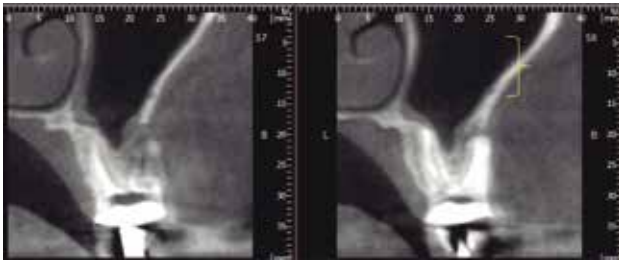


Fig. 2. a. Vista transversal de la tomografía computarizada del seno maxilar a la altura de la pieza 2.6 con una imagen de la arteria intra ósea por encima de la membrana de Schneiderian.

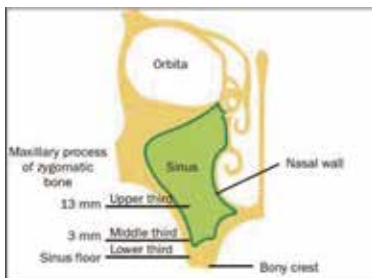


Fig. 2. b. Se ubica en una posición del tercio medio mayor de 3mm del hueso crestral según, Bruno Ella 2008.¹²

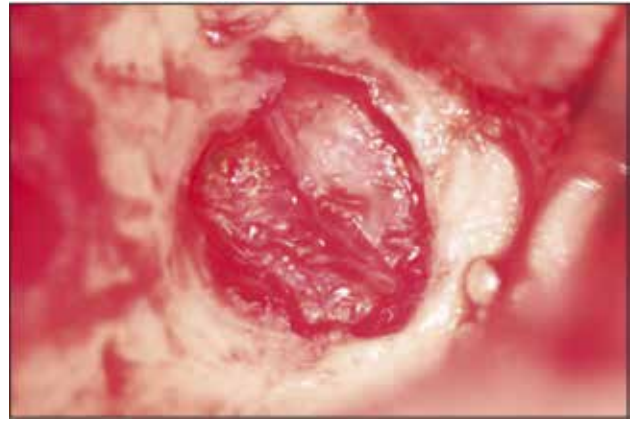


Fig. 3. Se visualiza la arteria alveolar superior posterior

DISCUSIÓN

Las variaciones que se pueden encontrar en cuanto al seno maxilar y sus conexiones con las arterias llevan a tener un potencial de riesgo mayor de hemorragias quirúrgicas.^{9,10,19-21}

A mayor diámetro de la arteria el riesgo de hemorragia aumenta, las técnicas como acceso crestal y ventana lateral para una elevación de la membrana del seno maxilar deberán ser tomadas en cuenta en el plan de tratamiento quirúrgico, evaluando las estructuras anatómicas presentes mediante una tomografía computarizada.

Una vascularización arterial del seno maxilar es suministrada por la arteria maxilar. Dentro de la fosa pterigopalatina, la arteria maxilar emite muchas ramas: La arteria alveolar posterior superior, con ramas dentales y alveolares que irrigan el seno maxilar; y la arteria alveolar superior anterior, que surge desde la arteria infraorbitaria con ramas dentales y alveolares.

El drenaje venoso está garantizado por la vena alveolar posterior y la vena alveolar inferior. Durante el aumento del seno maxilar, varios parámetros se deben considerar, saber la distribución, trayecto de las arterias y sus lugares intraóseos o extraóseos y anastomosis.

La visualización de esta arteria por medio de la tomografía computarizada es de 64.5% según Guncu.²²

En el reporte de caso la arteria alveolar posterior superior se encuentra en el tercio medio de la pared anterior a altura de la pieza 1.6, como lo reporto Ella¹² en un 85.7% estuvo presente en su estudio, alcanzando que también el promedio según el diámetro de la arteria encontrado fue de 1.20mm (0.5 a 2.5mm).

En el estudio de Guliz y col.²² se evaluó 101 tomografías (242 senos maxilares) la arteria fue detectada a una distancia promedio de 2.8 y 31.7 mm, este amplio rango se explica porque las diferentes dimensiones verticales del reborde alveolar y variaciones anatómicas en la posición de la arteria, muestran adicionalmente en un 16.1% la presencia de septum examinados en todos los casos. En el reporte de caso se encontró a una distancia de 7.5mm encontrándose en el rango del estudio de Mardinger y col.²³ donde encontró a una distancia de 7-8mm desde la arteria alveolar al piso del seno cuando la altura del reborde residual se encontró entre 5-10mm o menor a 5mm.

CONCLUSIÓN

Los resultados de este estudio sugieren que la TC es una herramienta valiosa en la evaluación de la presencia de patología sinusal, septos y de las arterias antes que la cirugía de senos maxilares. Estos datos pueden ayudar a los cirujanos para estimar el riesgo del sangrado en una elevación de seno utilizando una vía de ingreso crestal o lateral bajo anestesia local o general.

REFERENCIAS BIBLIOGRÁFICAS

1. Elian N, Wallace S, Cho S-C, Jalbout ZN, Froum S. Distribution of the maxillary artery as it relates to sinus floor augmentation. *Int J Oral Maxillofac Implants.* 2005;20(5):784-7.
2. Jensen OT, Shulman LB, Block MS, Iacono VJ. Report of the Sinus Consensus Conference of 1996. *Int J Oral Maxillofac Implants.* 1998;13 Suppl:11-45.
3. Boyne PJ, James RA. Grafting of the maxillary sinus floor with autogenous marrow and bone. *J Oral Surg Am Dent Assoc.* 1980;38(8):613-6.
4. Summers RB. The osteotome technique: Part 3--Less invasive methods of elevating the sinus floor. *Compend Newtown Pa.* 1994;15(6):698, 700, 702-4 passim; quiz 710.
5. Fugazzotto PA. Sinus floor augmentation at the time of maxillary molar extraction: technique and report of preliminary results. *Int J Oral Maxillofac Implants.* 1999;14(4):536-42.
6. Wood RM, Moore DL. Grafting of the maxillary sinus with intraorally harvested autogenous bone prior to implant placement. *Int J Oral Maxillofac Implants.* 1988;3(3):209-14.
7. Smiler DG. The sinus lift graft: basic technique and variations. *Pract Periodontics Aesthetic Dent PPAD.* 1997;9(8):885-93; quiz 895.
8. Tong DC, Rioux K, Drangsholt M, Beirne OR. A review of survival rates for implants placed in grafted maxillary sinuses using meta-analysis. *Int J Oral Maxillofac Implants.* 1998;13(2):175-82.
9. Traxler H, Windisch A, Geyerhofer U, Surd R, Solar P, Firbas W. Arterial blood supply of the maxillary sinus. *Clin Anat N Y N.* 1999;12(6):417-21.
10. Solar P, Geyerhofer U, Traxler H, Windisch A, Ulm C, Watzek G. Blood supply to the maxillary sinus relevant to sinus floor elevation procedures. *Clin Oral Implants Res.* 1999;10(1):34-44.
11. Hur M-S, Kim J-K, Hu K-S, Bae HEK, Park H-S, Kim H-J. Clinical implications of the topography and distribution of the posterior superior alveolar artery. *J Craniofac Surg.* 2009;20(2):551-4.
12. Ella B, Sédarat C, Noble RDC, Normand E, Lauverjat Y, Siberchicot F, et al. Vascular connections of the lateral wall of the sinus: surgical effect in sinus augmentation. *Int J Oral Maxillofac Implants.* 2008;23(6):1047-52.
13. Tatum H. Maxillary and sinus implant reconstructions. *Dent Clin North Am.* 1986;30(2):207-29.
14. Regev E, Smith RA, Perrott DH, Pogrel MA. Maxillary sinus complications related to endosseous implants. *Int J Oral Maxillofac Implants.* 1995;10(4):451-61.
15. Shibli JA, Faveri M, Ferrari DS, Melo L, Garcia RV, d'Avila S, et al. Prevalence of maxillary sinus septa in 1024 subjects with edentulous upper jaws: a retrospective study. *J Oral Implantol.* 2007;33(5):293-6.
16. Krennmair G, Ulm C, Lugmayr H. Maxillary sinus septa: incidence, morphology and clinical implications. *J Cranio-Maxillo-fac Surg Off Publ Eur Assoc Cranio-Maxillo-fac Surg.* 1997;25(5):261-5.
17. Krennmair G, Ulm CW, Lugmayr H, Solar P. The incidence, location, and height of maxillary sinus septa in the edentulous and dentate maxilla. *J Oral Maxillofac Surg Off J Am Assoc Oral Maxillofac Surg.* 1999;57(6):667-71; discussion 671-2.
18. Gosau M, Rink D, Driemel O, Draenert FG. Maxillary sinus anatomy: a cadaveric study with clinical implications.

- tions. Anat Rec Hoboken NJ 2007;292(3):352-4.
19. Flanagan D. Arterial supply of maxillary sinus and potential for bleeding complication during lateral approach sinus elevation. *Implant Dent.* 2005;14(4):336-8.
 20. Chanavaz M. Sinus grafting related to implantology. Statistical analysis of 15 years of surgical experience (1979-1994). *J Oral Implantol.* 1996;22(2):119-30.
 21. Marx RE, Garg AK. A novel aid to elevation of the sinus membrane for the sinus lift procedure. *Implant Dent.* 2002;11(3):268-71.
 22. Güncü GN, Yildirim YD, Wang H-L, Tözüm TF. Location of posterior superior alveolar artery and evaluation of maxillary sinus anatomy with computerized tomography: a clinical study. *Clin Oral Implants Res.* 2011;22(10):1164-7.
 23. Mardinger O, Abba M, Hirshberg A, Schwartz-Arad D. Prevalence, diameter and course of the maxillary intraosseous vascular canal with relation to sinus augmentation procedure: a radiographic study. *Int J Oral Maxillofac Surg.* 2007;36(8):735-8.

Recibido: 29 - 10 - 2014

Aceptado: 15 - 12 - 2014

Autor principal: Deisy Ema Quispe Damián

Correspondencia: quispedamian_d@hotmail.com